SAVONIA

OPINNÄYTETYÖ - **AMMATTIKORKEAKOULUTUTKINTO**
SOSIAALI-, TERVEYS- JA LIIKUNTA-ALA

HISTOLOGISTEN NÄYTTEIDEN DISSEKOINTI

Työohjeet bioanalytiikan opiskelijoille

TEKIJÄ: Kaisa Pulkkinen

SAVONIA-AMMATTIKORKEAKOULU

OPINNÄYTETYÖ
Tiivistelmä

Koulutusala Sosiaali-, terveys- ja liikunta-ala	
Koulutusohjelma Bioanalytiikan koulutusohjelma	
Työn tekijä(t) Kaisa Pulkkinen	
Työn nimi Histologisten näytteiden dissekointi – työohjeet bioanalytiikan opiskelijoille	
Päiväys 24.08.2015	Sivumäärä/Liitteet 38/6
Ohjaaja(t) Jaana Hoffrén	
Toimeksiantaja/Yhteistyökumppani(t) Savonia-ammattikorkeakoulu	

Tiivistelmä

Bioanalytiikan koulutusohjelman ammattiopintoihin kuuluu yhtenä osa-alueena kliininen histologia ja sytologia. Tämän opinnäytetyön aiheena on "Histologisten näytteiden dissekointi – työohjeet bioanalytiikan opiskelijoille". Histologisten näytteiden dissekointi tarkoittaa kudosnäytteiden pilkkomista. Dissekointia eli makroleikkelyä tehdään suuremmille koepaloille, jotta koepala saadaan kasetoitua hyvin. Kudosnäytettä tutkitaan makroskooppisesti ja dissekoinnin lisäksi näyte mitataan, valokuvataan tai piirretään ja kuvaillaan tarkasti. Dissektiossa näytteestä leikataan edustavat viipaleet niin, että kaikki kudoskerrokset tulevat mukaan, ja normaalista poikkeavat kohdat tulevat tutkittavaksi. Dissekoinnin suorittaa joko bioanalyytikko tai patologi.

Opinnäytetyön tarkoituksena oli laatia työohjeet Savonia-ammattikorkeakoulun bioanalytiikan opiskelijoille kliinisen histologian laboratorioharjoittelun tunneille käytännön työskentelyn avuksi. Tarkoituksena oli myös saada aikaan ymmärrettävät ja käyttökelpoiset työohjeet dissekointiin. Työohjeiden avulla opiskelijat saavat lisätietoa dissekoinnin osa-alueesta. Tämän opinnäytetyön tavoitteena oli, että työohjeet tukevat bioanalytiikan opiskelijoiden oppimista, ja ovat apuna näytteiden dissekoinnissa histologian harjoitustunneilla. Tavoitteena oli myös, että opiskelija saa ammatillista käytännön tietoa siitä, kuinka istukan, sappirakon ja umpilisäkkeen dissekointi sairaalan laboratoriossa tapahtuu. Henkilökohtaisena tavoitteena oli edistää ja kehittää omaa ammatillista kasvua ja syventää tietoa histologian laboratorioprosessista.

Opinnäytetyö on toiminnallinen kehittämistyö, jonka toimeksiantaja on Savonia-ammattikorkeakoulu. Toiminnallisen opinnäytetyön tuotoksena valmistui kolme työohjetta histologisten näytteiden dissekointiin. Dissekoinnin työohjeisiin kudosnäytteiksi valikoituivat istukka, sappirakko ja umpilisäke, koska kyseisiä kudosnäytteitä on hyvin saatavissa Savonia-ammattikorkeakoulun histologian ja sytologian opintojakson harjoitustunneille. Ne ovat myös tavallisimpia kudosnäytteitä patologian laboratoriossa. Jokaisesta kudosnäytteestä on erillinen työohje.

Avainsanat
patologia, histologia, dissekointi, työohje

SAVONIA UNIVERSITY OF APPLIED SCIENCES

THESIS
Abstract

Field of Study Social Services, Health and Sports			
Degree Programme Degree Programme of Biomedical Laboratory Science			
Author(s) Kaisa Pulkkinen			
Title of Thesis Dissection of histological samples – Working instructions for biomedical laboratory science students			
Date	24.08.2015	Pages/Appendices	38/6
Supervisor(s) Jaana Hoffrén			
Client Organisation /Partners Savonia University Of Applied Sciences			

Abstract

The professional studies of the Degree Programme of Biomedical Laboratory Science include clinical histology and cytology. The topic of this thesis is "Dissection of histological samples – Working instructions for biomedical laboratory science students". The dissection of histological samples means cutting up tissue samples. Dissection, or macrodissection, is done on larger samples in order to place them successfully into tissue cassettes. A tissue sample is examined macroscopically, and in addition to dissecting the sample it is also measured, photographed or drawn and described in detail. Dissection involves collecting representative sections of the sample in a way that preserves all the tissue layers and enables the examination of any abnormal areas. Dissection is carried out by either a biomedical laboratory scientist or a pathologist.

The purpose of this thesis was to prepare working instructions for biomedical laboratory science students at Savonia University of Applied Sciences in order to support their practical work in laboratory training classes in clinical histology. Another intention was to compile understandable and usable working instructions on dissection. The working instructions will provide students with further information on the field of dissection. The objective of this thesis is to provide working instructions that support learning for biomedical laboratory science students and facilitate the dissection of samples in practical histology classes. Another objective is to provide students with practical professional knowledge about how the placenta, the gall bladder and the vermiform appendix are dissected in a hospital laboratory. My personal goal is to promote and develop my own professional growth and deepen my knowledge of the histological laboratory process.

This thesis is a practice-based development paper commissioned by Savonia University of Applied Sciences. The outcome of this practice-based thesis consists of three working instructions concerning the dissection of histological samples. The placenta, the gall bladder and the vermiform appendix were selected as the tissue samples used in the working instructions, because these tissue samples are easily available for the practical classes of the histology and cytology course at Savonia University of Applied Sciences. They are also some of the most common tissue samples in a pathology laboratory. There is a separate working instruction on each tissue sample.

Keywords
pathology, histology, dissection, working instruction

SISÄLTÖ

1 JOHDANTO 6
2 KLIININEN PATOLOGIA 7
3 HISTOLOGISTEN NÄYTTEIDEN LABORATORIOPROSESSI 9
3.1 Näytteen vastaanotto 9
3.2 Näytteen fiksaatio 9
3.3 Dissekointi 10
3.3.1 Työturvallisuus dissekoinnissa 12
3.3.2 Kasetointi 14
3.4 Kudoskuljetus 14
3.5 Kudosnäytteen valaminen 14
3.6 Leikkaaminen 15
3.7 Värjääminen 15
4 OPINNÄYTETYÖN TARKOITUS JA TAVOITE 16
5 TOIMINNALLINEN OPINNÄYTETYÖ 17
6 OPINNÄYTETYÖN PROSESSIN KUVAUS 18
7 TYÖOHJEEN TOTEUTUS 20
7.1 Työn rajaus 20
7.1.1 Istukka 20
7.1.2 Sappirakko 21
7.1.3 Umpilisäke 22
7.2 Työohjeen käyttötarkoitus 22
7.3 Työohjeen laatukriteerit ja arviointi 23
7.4 Työohje oppimisen tukena 24
8 POHDINTA 26
8.1 Tavoitteiden toteutuminen 26
8.2 Opinnäytetyön eettisyys ja luotettavuus 26
8.3 Ammatillinen kasvu 27
LÄHTEET JA TUOTETUT AINEISTOT 28
LIITE 1: ISTUKAN DISSEKOINNIN TYÖOHJE 33

LIITE 2: SAPPIRAKON DISSEKOINNIN TYÖOHJE 35

LIITE 3: UMPILISÄKKEEN DISSEKOINNIN TYÖOHJE 37

1 JOHDANTO

Patologian laboratoriossa on kaksi osa-aluetta, kliininen histologia ja sytologia. Kliinisen histologian laboratoriossa tutkitaan sairauksien aiheuttamia muutoksia kudoksissa. Histologisten näytteiden dissekointi tarkoittaa kudosnäytteiden paloittelua, jonka suorittaa joko bioanalyytikko tai patologi. (Niskanen 2006, 12; Suomen Bioanalyytikkoliitto ry 2015.) Bioanalytiikan koulutusohjelman ammattiopintoihin kuuluu yhtenä osa-alueena kliininen histologia ja sytologia. Teoria- sekä harjoitustuntien opinnot antavat pohjan perusosaamiselle, jota bioanalyytikko tarvitsee patologian laboratoriosssa. Patologiaan kuuluu useita erilailla vaativia työvaiheita, joita bioanalytiikan opiskelijat pääsevät lähiopetustuntien aikana harjoittelemaan. Savonia-ammattikorkeakoulun kliinisen histologian ja sytologian harjoittelun opintojaksokuvauksen osaamistavoitteena on, että opiskelija tuntee alan käsitteistön, tutkimusmenetelmien perusteet ja toimintatavat. Opiskelija oppii tekemään kliinisen histologian ja sytologian perustutkimuksia soveltamalla opittua teoriatietoa. Hän oppii laadun merkityksen työssä sekä huomioi työ- ja potilasturvallisuuden. (Savonia-ammattikorkeakoulu 2011.)

Opinnäytetyössäni teen työohjeen Savonia-ammattikorkeakoulun bioanalytiikan koulutusohjelman opiskelijoille kliinisen histologian opintojaksolle. Aiheena on "Histologisten näytteiden dissekointi – työohjeet bioanalytiikan opiskelijoille". Idean opinnäytetyöni aiheeseen sain, kun olin keskussairaalaharjoittelussa Kuopion yliopistollisen sairaalan patologian laboratoriossa. Huomasin siellä, että miltei jokaiselle kudosnäytteelle oli omat dissekointi-työohjeet. Koululla mme vastaavanlaisia työohjeita dissekointiin ei ole, joten histologian opintojaksolla leikkasimme kudosnäytepaloja patologian laboratoriossa aiemmin dissekoitujen muutoskohtien läheltä. Ajatuksenani on, että laatimani työohjeet ovat apuna bioanalytiikan opiskelijoille histologisten näytteiden dissekoinnissa, ja siten tukevat opiskelijan oppimista kliinisen histologian opintojaksolla. Opiskelija saa myös käytännön tietoa siitä, kuinka histologisten näytteiden dissekointi sairaalan laboratoriossa tapahtuu.

Opinnäytetyöni on toiminnallinen kehittämistyö, joka on kaksiosainen. Opinnäytetyö sisältää raportin, ja toiminnallisen osuuden eli kehittämistyönä syntyneet kolme työohjetta. Toteutan opinnäytetyön Savonia-ammattikorkeakoulun bioanalytiikan koulutusohjelman opiskelijana. Työn tilaajana on Savonia-ammattikorkeakoulu. Työohjeet ovat tarkoitettu koululla tapahtuvien kliinisen histologian laboratorioharjoittelun tunneille käytännön työskentelyn avuksi. Työohjeissa kudosnäytteiden dissekoinnin eri työvaiheet on esitetty kuvin ja selkein työvaihetekstein. Opinnäytetyön tarkoituksena oli laatia työohjeet Savonia-ammattikorkeakoulun bioanalytiikan opiskelijoille. Opinnäytetyöni tavoitteena oli tukea työohjeen avulla Savonia-ammattikorkeakoulun bioanalytiikan opiskelijoiden histologian oppimista. Tavoitteena oli myös tehdä hyvä, laadukas, selkeä ja samalla informoiva työohje.

2 KLIININEN PATOLOGIA

Patologia eli tautioppi on tutkimusta sairauksien aiheuttamista rakenteellisista ja toiminnallisista muutoksista soluissa, kudoksissa ja elimistössä (Mäkinen & Lehto 2012, 10). Patologian keskeisin sisältö rakentuu kolmesta eri opista; sairauksien *patogeneesistä*, eli käsityksestä sairauden synnystä ja sen kehityksestä, *patofysiologiasta*, jossa tutkitaan sairaan elimistön toimintaa ja *etiologiasta*, jossa puolestaan tutkitaan sairauksien syitä, sekä niiden morfologiasta ja toiminnan muutoksista ja näiden toteamismenetelmistä. (Mäkinen ym. 2012, 5; Terveyskirjasto 2015.) Kliinisen patologian diagnostiikka on useiden sairauksien, kuten syövän hoidon perusta. ”Kliininen patologia tähtää oikeaan diagnoosiin potilaan parhaaksi.” Potilaan hoitava lääkäri tulkitsee patologin antaman lausunnon ja diagnoosin, ja tekee niiden perusteella hoitopäätöksen. (Mäkinen ym. 2012, 5.)

Patologian laboratoriossa on kaksi osa-aluetta, histologia ja sytologia. Histologian laboratoriossa tutkitaan sairauksien aiheuttamia muutoksia kudoksissa. Näytteinä voi olla leikkauksissa ja endoskopioissa otetut kudosnäytteet, koepalat ja kaavintanäytteet tai neulalla otettavat biopsianäytteet. Kudosnäytteiden laboratorioprosessiin kuuluu erilaisia kudoskäsittelyjä ja näytteen värjäystä, näiden eri työvaiheiden kautta kudosnäyte on sellaisessa muodossa, että patologi voi antaa lausunnon (PAD). (Suomen Bioanalyytikkoliitto ry 2015; Tuokko, Rautajoki & Lehto 2008. 71- 72.)

Sytologian laboratoriossa puolestaan tutkitaan elimistön eritteistä otettuja irtosolunäytteitä (eksfoliatiivinen näyte) tai ohutneulabiopsioita. Irtosolunäytteet voidaan ottaa harjaamalla, lastalla tai huuhtelemalla limakalvolta tai suoraan eritteestä, jossa on irronneita soluja. Ohutneulabiopsiat otetaan imemällä alipaineen avulla ohuella neulalla ruiskuun. Näytteistä valmistetaan eri menetelmin näytelaseja, joista etsitään syöpäsoluja mikroskooppisen tutkimuksen avulla. (Sotikov 2011, 7; Suomen Bioanalyytikkoliitto ry 2015.)

<u>Bioanalyytikon työnkuva kliinisen patologian laboratoriossa</u>

Histologian laboratorion työ on paljolti käsityötä, jonka vuoksi bioanalyytikolta edellytetäänkin hyviä kädentaitoja, hyvää näkökykyä sekä värien erottelukykyä. Laitteiden hallinnan osaaminen on myös tärkeää histologian laboratoriossa, sillä kudosprosessointi ja näytteen värjäys on osittain automatisoitu. (Rantala 2011, 55; Suomen Bioanalyytikkoliitto ry 2015.) Bioanalyytikko ottaa vastaan patologian laboratorioon saapuneet kudosnäytteet ja käsittelee kudosnäytteen histologisen laboratorioprosessin mukaisesti. Bioanalyytikko valmistaa kudosnäytteen eri kudoskäsittelyn vaiheiden kautta sellaiseen muotoon, että näytteestä voi valmistaa ohuita kudosleikkeitä, jotka kiinnitetään objektilasille ja lopuksi värjätään. Ennen kuin näytelasi jaetaan patologille mikroskooppitutkimusta varten, bioanalyytikko tarkistaa mikroskopoimalla kudosleikkeen ja värjäyksen laadukkuuden.

Sytologian laboratoriossa bioanalyytikko valmistelee kliinisen irtosolunäytteen tutkittavaan muotoon. Näytteestä tehdään eri menetelmin objektilasi, joka värjätään siten, että mikroskoopilla tehtävällä tarkastelulla näytteen soluja voidaan tunnistaa ja erotella toisistaan. Bioanalyytikon työhön kuuluu myös esitarkastaa eli seuloa mikroskoopilla sytologiset preparaatit. Esitarkastuksessa näytelasilta et-

sitään solumuutoksia ja merkitään mahdolliset löydökset. Esitarkastaja antaa näytteestä alustavan vastauksen, lopullisen lausunnon mahdollisesta solumuutoksesta antaa patologi. (Käypä hoito – suositus 2010; Suomen Bioanalyytikkoliito Ry 2010.)

3 HISTOLOGISTEN NÄYTTEIDEN LABORATORIOPROSESSI

Laboratorioon saapuvat näytteet ovat yleensä fiksoitu eli kiinnitetty, jotta ne säilyisivät alkuperäisen kaltaisena. Fiksaatio estää näytteen kudosten hajoamisen, bakteeri- ja entsyymitoiminnan sekä pienien molekyylien hajoamisen. (Naukkarinen 2006, 7.) Patologian laboratoriossa histologisen näytteen käsittely aika näytteen vastaanotosta valmiiksi mikroskopoitavaksi näytelasiksi kestää pienten biobsioiden kohdalla lyhimmillään seuraavaan työpäivään. Isompien kudosnäytteiden käsittely aika kestää noin 5-10 työpäivää. (Mäkinen 2012, 1127; Rantala 2014, 37.)

Histologisessa laboratorioprosessissa on preanalyyttinen vaihe, analyyttinen vaihe ja postanalyyttinenvaihe. *Preanalyyttisessa vaiheessa* kudosnäyte ja lähete toimitetaan laboratorioon. *Analyyttinen vaihe* alkaa kudosnäytteen kirjaamisella tietojärjestelmään, jossa annetaan laboratorion oma juokseva näytenumero, joka seuraa kudosnäytettä jokaisessa työvaiheessa. Seuraavaksi suoritetaan dissekointi, tehdään kudoskuljetus, parafiinivalu, leikkaaminen, värjäys sekä päällystäminen, lopuksi patologi tekee mikroskooppitutkimuksen ja antaa patologisanatomisen lausunnon ja –diagnoosin (PAD). Viimeisessä, *postanalyyttisessä vaiheessa* on lausunnon tekstinkäsittely ja ATK-tallentaminen sekä arkistointi. (Helin 2008; Mäkinen 2012, 1130).

3.1 Näytteen vastaanotto

Kun potilasnäyteet ja niiden lähetteet saapuvat patologian laboratorion näytteiden vastaanottoon, kirjataan ne laboratoriotietokantaan ja annetaan näytteille numerokoodit (Mäkinen 2012, 1127). Saapuneen näytteen pyynnöstä tarkistetaan lähetetiedot ja vastaako näyte sitä, mitä pyynnössä kerrotaan näytteen olevan. Lähetteen esitiedoissa on kerrottu potilaan taustatiedot, esimerkiksi minkä vuoksi potilaalta on poistettu jokin elin tai kudosnäyte. Lähetetiedot antavat lisätietoa dissektion suorittavalle bioanalyytikolle tai patologille siitä, että minkälaisia näytepaloja on näytteestä leikattava. (Salomaa 16.05.2014.) Jos samalta henkilöltä on useampi näytepurkki, tarkistetaan, että kaikissa purkeissa on oikea nimi ja henkilötunnus, ja että saapuneiden näytepurkkien määrä vastaa pyynnössä olevaa purkkimäärää. Näytteen vastaanotossa pyynnöstä tarkistetaan lisäksi näytteen kiireellisyys. Saapuvat näytteet jaottuvat pääpiirteittäin pikanäytteisiin eli jääleikkeisiin, tuorenäytteisiin ja vähemmän kiireellisiin näytteisiin, joille tehdään normaali käsittelyprosessi. Normaalin käsittelyprosessin kulkevat näytteet jaotellaan edelleen pieniin ja isoihin histologisiin näytteisiin, sytologisiin näytteisiin ja gynekologisiin papa-näytelaseihin.

3.2 Näytteen fiksaatio

Kudosnäytteet yleensä kiinnitetään eli fiksoidaan (poikkeuksena jäädytettävät tuorenäytteet), jotta ne säilyisivät alkuperäisen kaltaisena. Fiksaatio pysäyttää solujen aineenvaihdunnan estäen näytteen kudosten hajoamisen, bakteeri- ja entsyymitoiminnan sekä pienien molekyylien hajoamisen. (Naukkarinen 2006,7; Ross, Romrell & Kaye, 1.) Histologisiin ja histokemiallisiin tarkoituksiin käytetään eniten nestemäisiä fiksatiiveja, joista yleisimmin käytetty fiksatiivi on formaldehydin 37 % vesiliuos, formaliini (Ross, Romrell & Kaye, 1). Fiksatiivi vaikuttaa kudokseen kahdella eri tavalla, fyysisesti et-

tä kemiallisesti. Fyysisenä tekijänä on formaliinin penetraatio kudokseen. Penetraatio nopeuteen vaikuttaa kudoksen koko ja koostumus; isot, kovat ja sitkeät kudokset vaativat huomattavasti pidemmän ajan fiksoitumiseen, kun taas pienet ja ohuet (esimerkiksi limakalvokudokset) fiksoituvat nopeammin. Kemiallisessa reaktiossa formaldehydi reagoi proteiinien aminoryhmien kanssa muodostaen sidoksia. Sidosten muodostuessa proteiinien välille, kudos jäykistyy, muuttuu kiinteämmäksi sekä kutistuu; kudoksen fiksoituminen on tapahtunut. (Kiernan 2008, 14; Salomaa 16.05.2014.)

Oikeanlainen kudosten fiksaatio histologista tutkimusta varten on erittäin tärkeää. Ilman tarkkaavaisuutta kiinnitysprosessiin, näytteelle tehdyistä jatkotoimenpiteistä ja tutkimuksista tulee tehottomia ja käytännössä hyödyttömiä. (Rhodes 2013, 69.) Hyvin fiksoituneelle kudokselle on helpompi tehdä jatkokäsittelyjä. Fiksaatio vaikuttaa näytepalojen onnistuneeseen leikkaamiseen mikrotomilla ja näytteen värjäytyvyyteen. Lisäksi kunnolla fiksoiduista kudosnäytteistä on paljon alhaisempi riski saada tartunta, sillä fiksaatio tekee lähes kaikki infektiot toimintakyvyttömiksi (Bancroft 2013, 25). Fiksatiiviliuoksen suhde kudoksen kokoon on vähintään kymmenkertainen (1:10). Dissekoinnin yhteydessä on hyvä tarkistaa, että näytteen fiksoituminen on tapahtunut kunnolla. Jos kudosnäyte on kookas ja tiivis, on fiksaation onnistumiseksi tehtävä kudokseen viiltoja, tai pienennettävä sitä. Näin edesautetaan fiksatiivin kunnollista tunkeutumista kudokseen. Käytettäessä formaliinia kudosnäytteen fiksoimiseen ideaalinen kiinnittymisaika on 12 - 24 tuntia. (Naukkarinen 2006, 9; Salomaa 16.05.2014.)

3.3 Dissekointi

Histologisten näytteiden dissekointi tarkoittaa kudosnäytteiden pilkkomista. Dissekointia eli makroleikkelyä tehdään suuremmille koepaloille, jotta koepala saadaan kasetoitua hyvin. Pienet kudosnäytteet, esimerkiksi gastroskopiassa otetut koepalat, voidaan laittaa suoraan sellaisinaan näytekasetteihin. Ennen näytteen dissekointia ja siirtämistä kasettiin kudosnäytettä tutkitaan makroskooppisesti ja näyte kuvataan, joko kameralla tai piirtämällä. Pienet kudosnäytteet mm. biopsiat ja stanssit kuvaillaan piirtämällä. Kuvaamisen lisäksi, näyte mitataan tarkasti. Jos näytteenä on kokonainen elin tai kasvain, näyte myös punnitaan, mikäli lähetteeseen ei ole merkitty näytteen painoa. Näytepala kuvaillaan niin tarkasti, että se voidaan tunnistaa myöhemmin, koska se on ainoa dokumentti näytepalasta. (Mäkinen 2012, 1128; Niskanen 2006, 12.)

Näytteestä dissekoidaan rutiinisti sovitut koepalat. Jos makroskooppisessa tarkastelussa on havaittu normaalista poikkeavia kohtia, leikataan niistä edustavat viipaleet, niin että kaikki kudoskerrokset tulevat mukaan, ja normaalista poikkeavat kohdat tulevat tutkittavaksi. (Salomaa 16.05.2014.) Näytteen resektiopinnat voidaan merkitä värjäämällä siveltimellä eri väreillä, jotta näytepalan pinnat ja suunnat ovat tiedossa myöhemmin patologin mikroskopoidessa leikelasia. Digikuvaan merkitään, mistä kohtaa kudosnäytteestä palat on otettu. Kuvaan kirjataan kasettien määrä, ja mikä näytepala löytyy mistäkin kasetista. Tällä tavoin näytekasetin jäljitettävyys onnistuu myöhemminkin, jos siihen on tarvetta. Kun näytepalat on otettu, katsotaan kasettien lukumäärä, jonka mukaan tehdään tarvittavat lasit printterillä. On erityisen tärkeää muistaa, että jokainen näyte on ainutkertainen, uutta näytettä ei saa tilalle. Sen vuoksi dissekoitaessa on oltava huolellinen ja vastuuntuntoinen. (Salomaa 16.05.2014.) Dissekoinnin suorittaa joko bioanalyytikko tai patologi (Niskanen 2006, 12).

Lähetteen ja näytepurkin pitää kulkea yhdessä. Joka vaiheessa on muistettava tarkistaa lähetteen sekä näytteen henkilötiedot. Lähetteestä katsotaan, montako näytepurkkia potilaalta on tullut. Näytepurkista katsotaan näytenumero ja potilaan nimi sekä henkilötunnus. Hyvä tapa on, että dissekoinnin tehnyt pistää lähetteeseen omat nimikirjaimet, jotta selviää, kuka on käsitellyt näytettä. On tärkeää, että dissekoinnissa käsitellään vain yhden potilaan näytepurkkia kerrallaan. Muiden potilaiden näytepurkkeja pidetään eri pöydällä, etteivät eri potilaiden näytteet sekoitu keskenään. Kun näytteen dissekointi on suoritettu, laitetaan yli jääneet kudospalat takaisin näytepurkkiin, ja siirretään näytepurkit pois. Vasta sitten otetaan seuraavan potilaan näyte tilalle. (Salomaa 16.05.2014; Suvarna & Layton 2013, 98.)

Tilassa, jossa dissekoidaan, on ehdottamasti oltava hyvä valaistus ja ilmanvaihto. Tilan pintojen on oltava helposti puhdistettavat, ne eivät saa olla huokoista materiaalia. Dissekoinnin aikana työskennellään aina veto- tai laminaarikaapissa. Vetokaapin ilmavaihto suojaa dissekoijaa sekä muita samassa tilassa työskenteleviä formaliinihöyryltä. Dissekoinnissa kaikki tarvittavat työvälineet ja materiaalit tulee olla ergonomisesti saatavilla. (Suvarna & Layton 2013, 96.) Dissekointialustana käytetään leikkuulautaa ja valkoista suodatinpaperia, jonka päällä kudosnäytteet dissekoidaan. Näytteet dissekoidaan aina suodatinpaperin puhtaalla kohdalla. Työalustan puhtaana pitoa helpottaa, kun dissekoinnissa edetään siisteimmästä näytteestä sotkuisempaan, lisäksi se ehkäisee näytteiden välistä kontaminaatiota. Myös dissekoinnissa käytettäviä työvälineitä on hyvä puhdistaa näytteiden välillä. Tosin histologisten näytteiden kohdalla kontaminaatio ei ole merkittävä riski. Vaikka näytteiden välillä tapahtuisikin solusiirtymiä, kudoskuljetuksen liuokset eliminoivat mahdolliset kontaminaatiot. (Salomaa 16.05.2014.)

Työvälineiden valinta dissekoinnissa on yksilöllistä: valintaan vaikuttaa dissekoivan bioanalyytikon tai patologin omat tottumukset, ja minkä tyyppinen näyte on kyseessä. Käytetään sellaisia veitsiä ja työvälineitä, jotka palvelevat parhaiten tarkoitusta. Leikkuuveitsien valikoiman on mahdollistettava dissekointi pienistä näytteistä, isojen ja vaativien kudosnäytteiden leikkaamiseen. Pienet kirurginveitset ovat hyödyllisiä tarkkuutta vaativissa kudosten leikkaamisissa. Isot dissektioveitset ovat erityisen käteviä kokonaisten elinten poikkileikkeiden dissekoinnissa. (Salomaa 16.05.2014; Suvarna & Layton 2013,97.)

Kuva 1. Sappirakon dissekointi (Salomaa 2014.)

Kuva 2. Dissekoinnissa käytettäviä työvälineitä (Salomaa 2014.)

3.3.1 Työturvallisuus dissekoinnissa

Histologian laboratoriossa työskennellään monenlaisten välineiden ja laitteiden, sekä vaarallisten kemikaalien kanssa. Kaikki nämä ovat terveydellisiä riskejä, ja sen vuoksi työ vaatii suurta huolellisuutta. Työntekijöiden on hallittava eri menetelmiä ja laitteita, joita he käyttävät työssään. Siksi on tärkeää, että uusi työntekijä saa työpaikallaan hyvän perehdytyksen ja opastuksen työtilanteisiin joihin liittyy riskitekijöitä. (Penttilä 2003, 42; Salomaa 2013, 31.) Kaikilla työpaikoilla on tunnistettava ja arvioitava työssä esiintyviä vaara- ja haittatekijöitä. Työpaikoilla tehtävän riskien arvioinnin tavoitteena on työn turvallisuuden parantaminen, se on ennakoivaa työsuojelua parhaimmillaan. Riskien arvioinnin kautta työntekijät tulevat tietoisiksi turvallisista työtavoista. (Salomaa 2013, 29-31; Työturvallisuuskeskus 2013, 6-10.)

Histologian laboratoriossa esiintyy biologisten, kemiallisten ja fysikaalisten vaaratekijöiden lisäksi ergonomisia vaaratekijöitä. Histologian laboratoriossa ergonomiset haasteet liittyvät staattiseen istumatyöhön ja rasitusta aiheuttaviin työskentelyasentoihin. Ergonomisia vaaratekijöitä voidaan vähentää työpisteiden ja työskentelyasentojen tarkistamisella ja korjaamisella mahdollisuuksien mukaan. Työpöytien ja vetokaappien on hyvä olla sähköisesti säädettäviä, jolloin työntekijä voi säätää työskentelykorkeuden itselleen sopivaksi, ja siten helpottaa työpisteessä työskentelyä ja vähentää hartia- ja niskavaivoja. Myös työtuolien valinnassa sekä näyttöpäätteiden sijoittelussa on ergonomia otettava huomioon. (Salomaa 2013, 29-31.)

Histologian laboratoriossa on käytössä monia vaaraa aiheuttavia kemikaaleja, kuten allergisoivia, syöpävaarallisia ja palo- ja räjähdysvaarallisia aineita. Siksi on tärkeää, että kemikaalien käyttöturvallisuustiedotteet ovat työntekijöiden saatavilla. (Salomaa 2013, 30.) Käyttöturvallisuustiedotteet sisältävät paljon informaatiota kemikaaleista, muun muassa niiden riskitekijöistä sekä oikeaoppisesta käsittelystä. Kun työskennellään vaaraa aiheuttavien kemikaalien kanssa, suojaudutaan käyttämällä asianmukaisia suojaimia, kuten suojakäsineitä ja työnantajan osoittamaa työvaatetusta. Umpikärkiset jalkineet ovat paras vaihtoehto työjalkineiksi, ne suojaavat esimerkiksi läikkyviltä kemikaaleilta ja putoavilta teräesineiltä. On tärkeäää kiinnittää huomiota suojakäsineiden oikeanlaiseen käyttöön. On ymmärrettävä, kuinka suojakäsineet toimivat ja miten niitä käytetään, jolloin voidaan valita työtehtävään sopivat suojakäsineet. Suojakäsineiden materiaali on harvoin täysin läpäisemätön; se ainoastaan viivästyttää haitallisen aineen tunkeutumisen läpi, antaen riittävän suojan riittäväksi ajaksi. Nitriilikäsineet ovat paras vaihtoehto dissekoitaessa kudosnäytteitä. Saatavilla on ohuita nitriilikäsineitä tarkkuuta vaativaan työskentelyyn, joita käytetään kun altistuminen on lyhytaikaista. Pitempiaikaiseen ja vakavampaan altistumiseen käytetään paksumpia nitriilikäsineitä. On huomioitava, että nitriilikäsineet eivät kuitenkaan suojaa kaikilta kemikaaleilta, mm. ksyleeni läpäisee nitriilin hyvinkin nopeasti. (Bancroft 2013, 18-19.)

Dissekoitaessa näytteitä työskennellään aina vetokaapissa. Dissekoitaessa käsitellään kemikaaleja, jotka muodostavat myrkyllisiä höyryjä, muun muassa formaliini. Formaliinia ei saa hengittää, joten

sitä, ja sillä käsiteltyjä kudosnäytteitä on käsiteltävä ainoastaan vetokaapissa. Kemikaaleille liiallisen altistumisen vähentämiseksi toimenpiteenä on myös työkierto. (Salomaa 2013, 30.)

Kudosnäytteiden dissekoinnissa käsitellään erittäin teräviä veitsiä, jonka vuoksi on olemassa viilto- ja leikkautumisvaara. Viilto- ja leikkautumisvaaraa voi ehkäistä rauhallisella ja huolellisella työskentelyllä sekä huolehtimalla hyvästä järjestyksestä ja siisteydestä. Käytettyjä instrumentteja ei saa jättää edes tilapäisesti asiattomiin paikkoihin. (Puro, Rasa & Salminen 2014, 10.) Viilto- ja leikkautumisvaaraa voi myös ehkäistä ottamalla käyttöön terävien instrumenttien ja kontaminoituneen jätteen oikeanlaiset hävittämismenettelyt. Selvästi merkityt, ja teknisesti turvalliset särmäisjäteastiat kertakäyttöisten terävien instrumenttien hävittämistä varten on sijoitettava mahdollisimman lähelle työskentelypaikkaa, jossa instrumentteja käsitellään (Finlex 2013). Turvallinen tapa hävittää teräviä instrumentteja on, että särmäisjäteastioita ei täytetä liian täyteen ja että ne vaihdetaan riittävän usein. Ylitäytettyihin keräysastioihin liittyy aina tapaturmariski. Särmäisjäteastian täyttöaste tulisi olla enintään 2/3, jolloin tapaturmariski on mahdollisimman pieni. Täydet särmäisjäteastiat on suljettava huolellisesti ja toimitettava niille varattuun erityisjätteen-keräysastiaan. (Puro, Rasa & Salminen 2014, 16; Vuoriluoto 2013, 36.)

Työntekijällä on velvollisuus ilmoittaa jokaisesta tapaturmasta tai vaaratilanteesta, johon liittyy terävä instrumentti. Viilto- ja pistotapaturman tapahtuessa työntekijän on ilmoitettava asiasta välittömästi työpaikalla olevien ilmoittamismenettelyjen mukaisesti esimiehelle ja/tai työturvallisuuden ja -terveyden vastuuhenkilölle. Viilto- ja pistotapaturmasta ilmoittaminen on tärkeää työntekijän oman oikeusturvan kannalta, jolloin mahdollinen tartunta voidaan myöhemmin todeta työperäiseksi ja työntekijä on silloin oikeutettu tapaturmavakuutuslain mukaisiin korvauksiin. (Puro, Rasa & Salminen 2014, 22.)

Jätteet on käsitellävä laboratoriossa oikein, etteivät ne pääse kulkeutumaan ympäristöön. Jätelain (646/2011) tarkoituksena on ehkäistä jätteistä sekä jätehuollosta aiheutuvaa vaaraa ja haittaa terveydelle ja ympäristölle. Sen tarkoituksena on myös jätteen määrään ja haitallisuuden vähentäminen, edistää luonnonvarojen kestävää käyttöä, sekä toimivan jätehuollon varmistaminen ja roskaantumisen ehkäiseminen. (Finlex 2011.) Patologian laboratoriossa ongelmajätteet, esimerkiksi formaliini kerätään jätesäiliöön, ja toimitetaan Ekokem oy:n hävitettäväksi (Salomaa 16.05.2014).

Työturvallisuuden parantamiseksi histologian laboratoriossa voidaan tehdä monenlaisia parannuksia, kuten, korvata yleisesti käytetyt ja vallalla olevat terveydelle vaaralliset formaliini ja ksyleeni sekä hankkiutumalla eroon kaikista syöpää aiheuttavista ja elohopeaa sisältävistä liuoksista. Työturvallisuutta voidaan myös parantaa uudistamalla kierrätyksen toteutusta, automatisoimalla kokonaan näytelasien päällystäminen ja peittaus sekä vaihtamalla toimintatavat vaarattomammiksi ja turvallisimmiksi. Ergonomia pitäisi ottaa enemmän huomioon histologian laboratoriossa, esimerkiksi, uudelleen suunnittelemalla työpisteet. Työpaikalla tapahtuvia selkävammoja, tai loukkaantumisia johtuen liukastumisesta tai kaatumisesta olisi vähennettävä ja jatkettava työolosuhteiden parannuksia, kunnes kaikki turvallisuutta koskevat näkökohdat on käsitelty. (Buesa 2007, 339.)

3.3.2 Kasetointi

Dissekoinnin yhteydessä näytteet kasetoidaan, ja kasetteihin merkitään yleensä valmiiksi näyte- ja järjestysnumerot laboratorioiden omien käytäntöjen mukaisesti. Kasetit ovat materiaaliltaan muovia ja niitä on saatavilla erikokoisina ja värisinä. Leikattu kudospala ei saa täyttää kokonaan kasettia. Kudospalan ympärillä tulee olla hyvin tilaa kasetissa, jotta kudoskuljetuksen aikana eri kemikaalit pääsevät tunkeutumaan kudoksen läpi. (Suvarna & Layton 2013, 97.) Leikatut kudospalat laitetaan sopivan kokoisiin kasetteihin leikkauspinta alaspäin siten, että kaikki kudoskerrokset ovat näkyvissä (Salomaa 16.05.2014). Kudospalan ottokohta merkitään ylös näytteestä aiemmin tehtyihin kuvauksiin.

Lähetteeseen sekä kasettiin merkitään tunnistetietojen ja päivämäärän lisäksi näytteen numero ja lisäksi myös alanumero, jos näytteestä on tehty useampia kasetteja sekä käyntiinpanijan nimikirjaimet. Nykyisin kaseteissa on myös qr-koodi, joka sisältää näytenumeron. Kun koodi luetaan lukijalla, näytölle avautuu kyseinen lähete. (Kanerva 19.02.2015, Mäkinen 2012, 1128; Niskanen 2006, 12.)

Kasetteja on saatavilla erikokoisina ja -värisinä. Kasetin eri väreillä voidaan osoittaa esimerkiksi näytteen kiireellisyyttä, näytteen käsittelyyn liittyvää kudosprosessointia tai mitä erikoisvärjäyksiä näytteelle suoritetaan. (Suvarna & Layton 2013, 97-99; Salomaa 16.05.2014.) Kuitenkin on hyvä tietää että kasettien värit ja käytänteet ovat täysin laboratoriokohtaisia ja niitä ei voi yleistää (Kanerva 19.02.2015).

Kuva 3. Kasetointi (Salomaa 2014.)

3.4 Kudoskuljetus

Dissekoinnin jälkeen kaseteissa olevat kudospalat menevät automatisoituun kudoskuljetukseen. Kudospaloista poistetaan ylimääräinen vesi ja rasva nousevalla alkoholisarjalla, kudos kirkastetaan ksyleenillä ja kyllästetään lopuksi parafiinilla. Käsittelyllä parannetaan näytteiden säilyvyyttä ja kovetetaan kudosrakenteita. (Rantala 2014, 38.)

3.5 Kudosnäytteen valaminen

Kudoskuljetuksen jälkeen näytteet valetaan valuautomaatissa parafiiniin. Kudosnäyte asetellaan valumuottiin siten, että kaikki kudoskerrokset tulevat leikkeeseen näkyviin. Parafiiniblokkien valmistaminen mahdollistaa ohuiden leikkeiden leikkaamisen värjäystä ja mikroskopointia varten. (Mäkinen 2012, 1128; Rantala 2014, 38.)

3.6 Leikkaaminen

Parafiiniblokeista kudosleikkeiden leikkaamiseen käytetään erilaisia mikrotomeja ja –veitsiä riippuen leikattavasta näytteestä ja materiaalista. Jäähdytetty blokki kiinnitetään mikrotomiin, ja blokin, sekä veitsen kulma säädetään sopivaksi. Blokin pinnalta leikataan ylimääräinen parafiinikerros pois, jotta saadaan koko kudosrakenne mukaan leikkeeseen. Blokista leikataan 2- 5 µm:n paksuisia rypyttömiä leikkeitä. Leikkeitä leikataan kudosnäytteen useammasta leiketasosta. Onnistuneet leikkeet nostetaan mikrotomin terästä sormenpäätä tai sivellintä apuna käyttäen kylmävesihauteeseen. Leikkeet siirretään tunnistetiedoin varustetulla näytelasilla lämminvesialtaaseen (45 °C astetta) hetkeksi, jolloin leike oikenee lopulliseen muotoonsa. Oiennut leike poimitaan näytelasille, ja annetaan kuivua pystyasennossa. Lopuksi näytelasi laitetaan lämpökaappiin tai –levylle (+ 60 °C) kuivumaan, jossa leikkeet kiinnittyvät lasille. (Rantala 2014, 38-39.) Tämän jälkeen leikkeet ovat valmiita värjättäväksi.

3.7 Värjääminen

Leikelasit värjätään ennen mikroskopointia, jotta niistä saadaan näkyville solut ja erilaiset kudostyypit. Värjäykset tehdään pääosin värjäysautomaateilla. Hematoksyliini-eosiini on histologiassa yleisesti käytetty värjäys, jossa käytetään kahta väriä. HE-värjäyksellä saadaan näkyviin selkeitä tumavärjäyksiä ja lisäksi sen etuna on hyvä säilyvyys. (Mäkinen 2012, 1129.) Lisäksi käytetään myös erikoisvärjäyksiä, joissa värjäytyy esimerkiksi ainoastaan tietynlainen kudosrakenne (Rantala 2014, 38-39).

4 OPINNÄYTETYÖN TARKOITUS JA TAVOITE

Toiminnallisessa opinnäytetyössä tarkoituksena on, että esimerkiksi prosessia tai asiaintilaa kehittämällä saavutetaan alkutilannetta parempi tilanne. Kehittämisen kohde määritellään ongelman muotoon. Opinnäytetyön lähtökohtana on yleensä jokin ongelma, johon halutaan etsiä ratkaisu. (Kananen 2012, 13.) Lähtötilanteen ongelmana oli dissekoinnin työohjeiden puuttuminen kliinisen histologian laboratorioharjoittelun tunneilla.

Opinnäytetyön tarkoituksena sekä kehittämiskohteena, oli laatia kolme eri työohjetta Savonia-ammattikorkeakoulun bioanalytiikan opiskelijoiden käyttöön histologian harjoitustunneille. Tarkoituksena oli saada aikaan ymmärrettävät ja käyttökelpoiset työohjeet dissekoinnin suorittamiseen. Työohjeiden avulla opiskelijat saavat lisätietoa dissekoinnin osa-alueesta.

Tavoitteena on, että työohjeet tukevat bioanalytiikan opiskelijoiden oppimista, ja ovat apuna näytteiden dissekoinnissa histologian harjoitustunneilla. Patologiaan kuuluu useita erilailla vaativia työvaiheita, joita bioanalyytikon on hallittava. Histologisten näytteiden dissekointi on osa bioanalyytikon laajaa työnkuvaa. Tavoitteena on myös, että opiskelija saa myös käytännön tietoa siitä, kuinka histologisten näytteiden dissekointi sairaalan laboratoriossa tapahtuu. Henkilökohtainen tavoitteeni on edistää ja kehittää omaa ammatillista kasvuani ja syventää tietoa histologian laboratorioprosessista.

5 TOIMINNALLINEN OPINNÄYTETYÖ

Toiminnallisen opinnäytetyön lopullisena tuotteena on aina jokin konkreettinen tuote, kuten ohjeistus tai tietopaketti (Vilkka & Airaksinen 2003, 51). Tein toiminnallisen opinnäytetyön, joka on kaksiosainen. Työ sisältää opinnäytetyöraportin sekä tuotoksen, joka koostuu kolmesta eri työohjeesta. Toiminnallisella opinnäytetyöllä tarkoitetaan työtä, jolla tavoitellaan ammatillisella kentällä tapahtuvan käytännön toiminnan ohjeistamista, opastamista, toiminnan järjestämistä tai sen järkeistämistä (Vilkka & Airaksinen 2003, 9). Toiminnallisen opinnäytetyöni perusajatuksena oli tuottaa bioanalytiikan opiskelijoille työohjeet käytännöntyöskentelyn avuksi. Vilkan ja Airaksisen (2003, 38) mukaan opastus tai ohje tehdään aina jonkun käytettäväksi, koska tavoitteena on muun muassa toiminnan selkeyttäminen oppaan tai ohjeistuksen avulla.

Opinnäytetyö on aina työelämäläheinen ja se voi olla kehittämistyö, jossa on usein kyse olemassa olevan ratkaisun viemisestä tai soveltamisesta erilaiseen toimintaympäristöön (Kananen 2012, 13; Savonia-ammattikorkeakoulu 2015). Opinnäytetyössäni yhteys työelämään toteutuu siten, että olen laatinut työohjeet yhteistyössä Mikkelin patologian laboratorion laboratoriohoitajien Lea Salomaan ja Riina Kanervan kanssa. Olen hyödyntänyt heidän työkokemuksesta saavutettua asiantuntijanäkökulmaa työohjeiden sisällön laatimisessa ja tiedon oikeellisuudessa. Patologian laboratoriossa käytettäviä dissekoinnin työohjeita olen soveltanut bioanalytiikan opiskelijoille sopiviksi ja heidän käytännön harjoitteluaan palveleviksi. Näin opiskelijat saavat ammatilliseen käytäntöön suunnattujen ohjeiden kautta tietoa siitä, kuinka istukan, sappirakon ja umpilisäkkeen dissekointi sairaalan laboratoriossa tapahtuu.

6 OPINNÄYTETYÖN PROSESSIN KUVAUS

Opiskelija toteuttaa itsenäisesti vaiheittain etenevää opinnäytetyöprosessiaan, johon hän saa tukea opinnäytetyön ohjaavalta opettajalta sekä asiantuntijaohjaajilta. Opinnäytetyön tekemisen vaiheita ovat: opinnäytetyöinfoon osallistuminen, aiheen valinta ja aihekuvauksen tekeminen, työsuunnitelman laatiminen ja sen esittäminen, opinnäytetyön työstäminen, opinnäytetyön esittäminen ja kypsyysnäytteen suorittaminen sekä lopuksi opinnäytetyön julkaiseminen. Opinnäytetyön aloittaminen edellytti, että olin suorittanut opetussuunnitelman mukaiset menetelmäopinnot hyväksytysti. (Savonia 2014.)

Opinnäytetyöprosessi alkoi keväällä 2013 tutustumalla valmiisiin opinnäytetyöaiheisiin. Valmiista aiheista ei löytynyt minua kiinnostavia ja käytännönläheisiä aiheita, joten jäin rauhassa odottamaan ideaa itselleni sopivasta aiheesta. Opinnäytetyön aiheen valinnan tärkeimpiä vaatimuksia on, että aihe on aidosti kiinnostava, sillä jos aihe on yhdentekevä tai vastenmielinen, tulee opinnäytetyöprosessista raskas. Lisäksi on tärkeää, että työn aiheesta on itsellään jonkinlaista kokemusta ja pohjatietoa, silloin opiskelija voi soveltaa ja syventää omaa ammatillista osaamistaan opinnäytetyöprosessin aikana. (Hakala 2004, 44-45; Kananen 2012, 62; Savonia 2015.) Sain idean opinnäytetyön aiheesta, kehittää histologian harjoitustunneille työohjeet dissekointiin, kun olin keskussairaalaharjoittelussa Kuopion yliopistollisen sairaalan patologian laboratoriossa syksyllä 2013. Huomasin siellä, että miltei jokaiselle kudosnäytteelle oli omat dissekoinnin työohjeet. Oppilaitoksellamme vastaavanlaisia työohjeita dissekointiin ei ollut, joten kehittämistyölle oli tarvetta. Aiheen valintaan vaikutti myös oma kiinnostukseni kliiniseen histologiaan. Toiveena oli myös, että tämän opinnäytetyön tekeminen olisi minulle hyödyksi tulevassa työelämässä. Aihe hyväksyttiin ja opinnäytetyön ohjaajaksi nimettiin oppilaitoksemme kliinisen histologian ja sytologian vastuuopettaja.

Opinnäytetyön aiheen valinnan jälkeen tehdään aiheen rajaus. Aihetta täsmennetään ja rajataan, jotta tutkimusongelmaan tai kehittämistehtävään voidaan tuottaa ratkaisu. (Hakala 2004, 62; Kananen 2012, 13.) Aiheen rajaamisen tein yhteistyössä opinnäytetyön ohjaavan opettajan kanssa. Kun opinnäytetyö on toimeksiantotyö, toimeksiantajalla on tärkeä rooli aiheen rajaamisessa. Työn tilaajalla on tietoa ja toiveita kehittämistyölle, joita voidaan pitää lähtökohtina aiheen rajaamiselle. (Hakala 2004, 65.) Opinnäytetyön aiheen tarkentumisen jälkeen tein aihekuvauksen, jonka esitin aiheseminaarissa keväällä 2014. Kesällä osallistuin Savonia-ammattikorkeakoulun järjestämään opinnäytetyöpajaan, jossa aloitin työsuunnitelman tekemisen. Aloitin myös alustavan tiedonhaun eri tietokannoista, johon sain ohjausta Savonia-ammattikorkeakoulun informaatikolta.

Kun työsuunnitelmani oli hyväksytty syksyllä 2014, tein Savonia-ammattikorkeakoululle ohjaus- ja hankkeistamissopimuksen. Lisäksi hain tutkimusluvan Etelä-Savon sairaanhoitopiirin Mikkelin keskussairaalan patologian laboratoriolta. Kävin Mikkelin keskussairaalan patologian laboratoriossa haastattelemassa laboratoriohoitaja Lea Salomaata, tutustumassa dissekoinnin työtiloihin ja kuvaamassa opinnäytetyöhön valittujen kudosnäytteiden dissekointia.

Keskityin loppusyksyn 2014 opintojemme muihin kursseihin ja palasin opinnäytetyön pariin kevättalvella 2015, kun muut opintokurssit olivat ohi. Opinnäytetyön toteutusvaiheessa kirjoitin sekä opinnäytetyöraporttiin, että työohjeisiin teoriatietoa lähdekirjallisuuden sekä tekemäni asiantuntija haastattelun pohjalta. Varmistin työohjeiden teoriasisällön oikeellisuuden ja tarkoituksenmukaisuuden Mikkelin patologian laboratoriosta laboratoriohoitaja Riina Kanervalta ja opinnäytetyöni ohjaavalta opettajalta Jaana Hoffrénilta. Työohjeita varten piirsin kuvia ja muokkasin niitä mahdollisimman yksinkertaisiksi ja selkeiksi, jotta ne palvelisivat tarkoitusta ja olisivat helposti ymmärrettäviä. Kun työohjeiden teoriaosuus ja piirroskuvat olivat valmiina, suunnittelin työohjeiden yleisen visuaalisen ulkoasun Savonia- ammattikorkeakoulun ohjeistuksen mukaisesti. Loppukeväällä 2015 osallistuin ABC-työpajaan, jossa sain ohjeita opinnäytetyöraporttia varten. ATK -työpajasta sain neuvoja työohjeita varten.

Kohderyhmää voidaan hyödyntää opinnäytetyön arvioinnissa. Opinnäytetyössä tehdyn tuotteen käytettävyydestä, ohjeistuksen selkeydestä ja sen ammatillisesta merkittävyydestä voi pyytää kohderymältä palautetta, kun työ on valmis (Vilkka & Airaksinen 2003, 40.) Pyysin palautetta työohjeista bioanalytiikan opiskelijoilta, joilla oli juuri meneillään kliinisen histologian opintojakso. Opiskelijoiden antamien palautteiden mukaan muokkasin ja tein joitakin korjauksia työohjeisiin. Opiskelijoiden antama palaute auttoi minua tekemään työohjeista entistäkin ymmärrettävämmät.

Kesän aikana kirjoitin opinnäytetyöraportin teoriaosuuden loppuun. Ohjaavan opettajan antaman palautteen avulla viimeistelin opinnäytetyön raportin tekstiosuuden elokuussa 2015. Äidinkielen opettaja vastasi opinnäytetyöraportin kielenohjauksesta ja englanninkielisen tiivistelmän tarkasti englanninkielen opettaja. Syyskuussa 2015 osallistuin opinnäytetyöseminaariin. Opinnäytetyön julkistaminen tapahtui syyskuussa 2015.

7 TYÖOHJEEN TOTEUTUS

7.1 Työn rajaus

Opinnäytetyön aiheen valinnan jälkeen oli seuraavaksi mietittävä työn rajausta. Työohjeita laadittaessa oli pidettävä huoli siitä, ettei materiaalia ole liikaa, vaan ohjeiden tulee sisältää vain kaikkein välttämättömin asia. Pyrin kokoamaan työohjeisiin keskeiset perusasiat, joita bioanalytiikan opiskelija tarvitsee harjoitellessaan dissekointia. Työn rajaukseen vaikuttava asia oli myös se, että tein opinnäytetyön yksin, jolloin työ ei saa olla liian laaja.

Opinnäytetyössäni tein kolme eri työohjetta histologisten näytteiden dissekointia varten. Kudosnäytteiden valinnassa auttoivat opinnäytetyön ohjaava opettaja Jaana Hoffrén sekä Mikkelin keskussairaalan patologian laboratoriosta laboratoriohoitaja Lea Salomaa. Valitsimme dissekoinnin työohjeisiin kudosnäytteiksi istukan, sappirakon ja umpilisäkkeen, koska kyseisiä kudosnäytteitä on hyvin saatavissa koulumme harjoitustuneille. Ne ovat myös tavallisimpia kudosnäytteitä patologian laboratoriossa. Kudosnäytteiden valintaan vaikutti myös se, että näytteet ovat kooltaan riittäviä opiskelijoiden dissekoitavaksi laboratoriossa suoritetun dissekoinnin jälkeen. Esim. ihon luominäytteitä tulee laboratorioon runsaasti, mutta luomi yleensä dissekoidaan ja kasetoidaan kokonaan näytteeksi, jolloin materiaalia ei jää opiskelijoiden harjoitustöihin.

7.1.1 Istukka

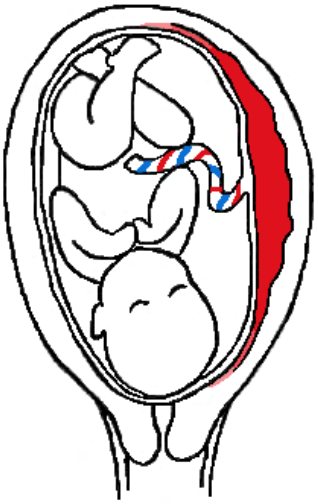

Istukka (*placenta*), on raskauden aikana kohdun ja sikiön välille kehittyvä kiekkomainen ja monilohkoinen elin. Istukka muodostuu sikiön trofoblastisoluista sekä kohdun limakalvon soluista. (Nienstedt, Hänninen, Arstila & Björkqvist 2004, 457; Sand, Sjaastad, Haug, Bjålie & Toverud 2011, 506.) Lopullisen muotonsa istukka saavuttaa neljännen kuukauden lopussa (Young &Heath 2000, 360). Täysiaikainen istukka on paksuudeltaan 2 - 3 cm, halkaisijaltaan 15 - 20 cm ja painaa 500 - 600 grammaa. (Nienstedt ym. 2004, 457; Sand ym. 2011, 506.)

Kuva 4. Istukka (Pulkkinen 2015)

Istukka mahdollistaa sikiön ja äidin välillä olevan verenkierron kahdella erillisellä verenkierrolla. Sikiön kehityksen eri vaiheissa istukka hoitaa huomattavan määrän eri toimintoja, kunnes sikiön elimet ovat kehittyneet valmiiksi. Näitä toimintoja ovat: kaasujen vaihto, erittyminen, homeostaasin säilyttäminen/ylläpito, hormonien eritys (mm. HCG), hematopoieesi sekä maksan aineenvaihdunnan toiminnot. (Young & Heath 2000, 359.) Kohdussa sikiö on amnionnesteen täyttämässä kalvopussissa, joka yhdistyy istukkaan napanuoran avulla (Nienstedt ym. 2004, 459; Sand ym. 2011, 506).

Useimpia istukoita ei tarvitse lähettää patologian laboratorioon tutkittavaksi. Synnytyslääkäri lähettää tutkittavaksi ne istukat, joiden kohdalla hän havaitsee makroskooppisia muutoksia ja merkitsee havainnot synnytyskertomukseen. Istukan tutkimusindikaatioita on monia, ja ne johtuvat sikiöstä, äidistä tai itse istukasta. Istukan tutkimusindikaatioita sikiöllä ja vastasyntyneellä ovat: sikiön syntyminen kuolleena, Apgarin pisteet ovat alhaiset, kohdunsisäinen kasvuhäiriö, pieni tai suuri istukka-sikiöpainosuhde, vaikeat synnynnäiset epämuodostumat, turvotus sikiön kudoksissa ja epäily infektiosta. Äidistä johtuvia istukan tutkimusindikaatioita ovat: huono obstetrinen anamneesi, ennenaikainen lapsivedenmeno, selittämätön kuumeilu, lapsiveden niukkuus, vastasyntyneen keskosuus tai yliaikaisuus ja äidin vaikea perustauti; diabetes, verenpainetauti jne. Istukasta johtuvia tutkimusindikaatioita ovat: istukan ennenaikainen irtoaminen, yhteinen kaksosistukka ja istukan makroskooppinen poikkeavuus. (Herva 2012, 866.) Kaksosistukka lähetetään aina tutkittavaksi laboratorioon. Kaksosistukasta määritetään sikiöiden identtisyys sekä istukan rakenne. (Kanerva 2015.)

7.1.2 Sappirakko

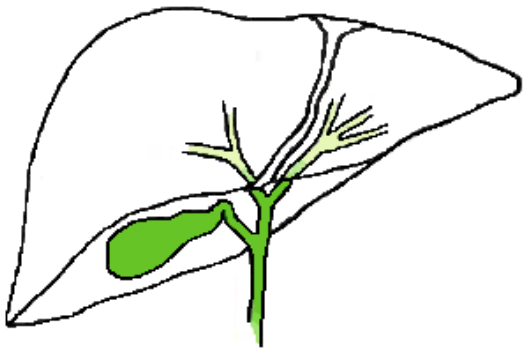

Kuva 5. Sappirakko (Pulkkinen 2015)

Sappirakko (*vesica fellea*) on 20-50 ml:n kokoinen yksinkertaisen lieriöepiteelin vuoraama lihaspussi, joka sijaitsee oikean ja vasemman maksalohkon välisessä sappipedissä. Sen osat ovat fundus, runko ja kaula. Sappipedissä on sappirakon ja maksan välillä imusuoni-, laskimo- ja sappitieyhteyksiä. (Lehto 2012, 743; Nienstedt ym. 2004, 317; Young & Heath 2000, 282.)

Sappirakkoon keräytyy laimeaa sappinestettä maksasta, sappirakko väkevöittää ja varastoi sappinesteen. Sappineste on emulgaattori, joka pilkkoo ravinnon sisältämät rasvat ruoansulatukselle sopivaan muotoon. Pohjukaissuolessa olevat lipidit edistävät kolekystokiniini–hormonin (CCK) erittymistä suolen endokriinisoluista, ja tämä puolestaan saa sappirakon supistumaan ja sappinesteen virtaamaan pohjukaissuoleen. (Young & Heath 2000, 282; Ross, Romrell & Kaye, 507-508.)

Sappirakko on yksi yleisimmistä näytteistä kliinisen patologian laboratorioissa. Suurin osa sappirakon muutoksista liittyy krooniseen sappirakontulehdukseen eli kolekystiittiin, vähemmistö on syöpänäytteitä. (Hansel, Maitra & Argani 2004; Lehto 2012, 743).

7.1.3 Umpilisäke

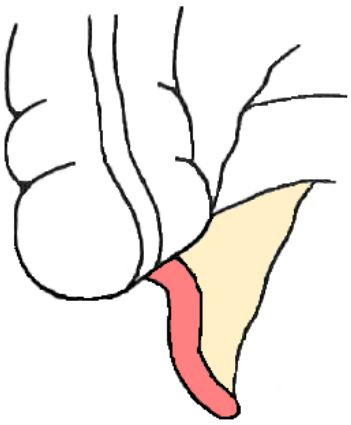

Umpilisäke (*appendix vermiformis*) sijaitsee umpisuolen alaosassa. Umpilisäkkeen sijainti ja asento umpisuolessa vaihtelee yksilöllisesti (mm. retrosekaalinen appendix), myös naisilla raskauden aikana umpilisäkkeen sijainti voi olla poikkeava. Se on kapea ja umpinainen suolenosa, joka voi olla pitkä tai lyhyt. Keskimäärin sen pituus on noin 8 cm. Umpilisäkkeellä on oma suolilieve, jolla se kiinnittyy vatsaonteloon. Umpilisäke eriytyy umpisuolesta varhaislapsuuden aikana ja muodostuu divertikkelimäiseksi pussiksi. (Agur 1999, 137; Gramlich & Petras 2007, 649-650; Mäkinen 2012, 667; Nienstedt ym. 2004, 330.)

Kuva 6. Umpilisäke (Pulkkinen 2015)

Lapsilla ja nuorilla aikuisilla umpilisäkkeen ominaispiirre on suuri yhteensulautuvien ja limakalvonalaiskerrokseen ulottuvien imusuonten kyhmyjen määrä, jotka sulautuvat yhteen ja ulottuvat limakalvonalaiskerrokseen. Monilla aikuisilla umpilisäkkeen normaali rakenne on kadonnut, ja se on täynnä säikeistä arpikudosta. (Mäkinen 2012, 667; Ross, Romrell & Kaye 1995 ,468.) Joillakin nisäkkäillä umpilisäke osallistuu ravinnon selluloosan hajottamiseen. Ihmiselimistössä umpilisäkkeen tarkoitusta ei vielä tunneta. (Young & Heath 2000, 271.)

Umpilisäkkeen poisto tehdään yleensä sen tulehtuessa (akuutti appendisiitti) avo- tai tähystysleikkauksella. Usein tulehduksen aiheuttajana voi olla umpilisäkkeen ontelon tukkeutuminen ja siitä johtuva iskemia. Tulehduksen pitkittyessä, umpilisäke voi puhjeta ja aiheuttaa vatsakalvontulehduksen. Umpilisäkkeen kasvaimet ovat harvinaisia, ja suurin osa karsinoideista sijaitsee umpilisäkkeen kärkiosassa. (Waris, Grönroos & Paajanen 2004, 23-30.)

7.2 Työohjeen käyttötarkoitus

Opinnäytetyön tuotoksena laadin kolme työohjetta. Jokaisesta kudosnäytteestä (istukka, sappirakko ja umpilisäke) tein erillisen työohjeen. Työohjeet ovat Savonia-ammattikorkeakoulun bioanalytiikan opiskelijoille, kliinisen histologian laboratorioharjoittelun tunneille käytännön työskentelyn avuksi. Työohjeet ovat laminoituja tulosteita, jolloin niiden puhtaanapito on helppoa ja ne kestävät hyvin käsittelyä. Tarkoituksena on, että työohjetta voidaan pitää vetokaapissa dissekoinnin aikana ja opiskelija voi lukea ja katsoa työohjetta samalla kun dissekoi kudosnäytettä. Työohjeen tavoitteena on tuoda sujuvuutta työskentelyyn sekä antaa ammatillista käytännön tietoa siitä, kuinka istukan, sappirakon ja umpilisäkkeen dissekointi sairaalan laboratoriossa tapahtuu.

Työohjeiden alussa on lyhyt kuvaus elimestä ja sen sijainnista sekä tutkimusindikaatio. Dissekoinnin työvaiheet on kerrottu vaihe vaiheelta, ja sanallisen ohjeistuksen tukena on kuva kudosnäytteestä, johon on merkitty koepalojen ottokohdat. Työohjeissa on sanasto helpottamassa ammattisanaston ymmärtämistä. Työohjeet ovat A4-kokoisia.

Työohjeiden kuvat tein ääriviivapiirroksina, joissa värillä on korostettu ainoastaan kohde-elin (kuva 7.) tai havainnollistettu koepalan ottokohta (kuva 8.). Halusin kuvista selkeitä ja pelkistettyjä, jotta huomio kohdistuu olennaiseen.

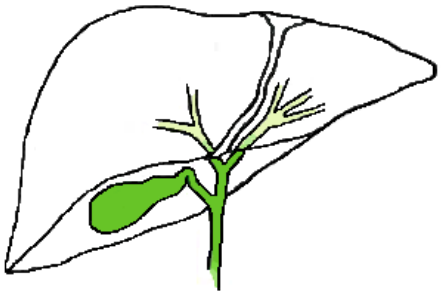

Kuva 7. Sappirakko (Pulkkinen 2015.)

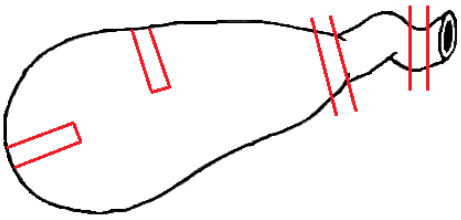

Kuva 8. Sappirakon dissekoinnin merkinnät (Pulkkinen 2015.)

7.3 Työohjeen laatukriteerit ja arviointi

Ensi alkuun hain tietoa työohjeen laatimisesta, ja tutustuin työohjeen suunnittelun perusperiaatteisiin, muun muassa tutustumalla Labqualityn julkaiseman Moodi-lehden (6/2009) työohjeesimerkkeihin. Asetin opinnäytetyöprosessin alussa työohjeille kriteerit, joiden mukaisesti lähdin toteuttamaan niitä. Tavoitteenani oli tuottaa selkeät ja helposti tulkittavat ohjeet, joissa on yksinkertaistetut mutta havainnollistavat piirroskuvat. Helppolukuisen ja ymmärrettävän tekstin yleiseurooppalaisessa standardissa on kerrottu suosituksista, joita huomioin tekstin kirjoittamisessa sekä kuvien asettelussa. Tekstiä kirjoittaessa käytin lyhyitä lauseita, ja selkeää ja helppolukuista Tahoma-fonttia. Tahoma-kirjaimissa ei ole pieniä päätteitä, joten niiden muoto on selkeä ja helppolukuinen. Tekstin ulkoasussa käytin suositeltua mustaa tekstiä valkoisella pohjalla, koska se erottuu parhaiten. Työohjeen otsikossa käytin valkoista tekstiä, jolloin oli huomioitava, että tausta on riittävän tumma. Käytin vasemmalle tasattua tekstiä, silloin sanojen välit ovat yhtä leveitä, joka tekee tekstistä helppolukuista. Luettelomerkkien käyttäminen työvaihelauseissa tekee ohjeista selkeämmät. (Inclusion Europe 2014, 11-19.)

Yleiseurooppalaisessa standardissa suositellaan käyttämään kuvia, koska ne auttavat tekstin ymmärtämisessä. Kuvien on kuitenkin oltava selkeitä, eikä niissä saa olla liian paljon yksityiskohtia, on myös suositeltavaa käyttää tyyliltään samanlaisia kuvia läpi aineiston. Piirtämäni kuvat ovat pelkistettyjä ääriviivapiirroksia, koska halusin niistä mahdollisimman selkeät. Helpottaakseni tekstin sisällön ymmärtämistä, sijoitin tekstin sisältöön sopivat kuvat tekstin viereen. (Inclusion Europe 2014, 22.)

Toiminnallisen opinnäytetyön kehittämistyönä tehtyjen työohjeiden sisällön oikeellisuutta, käytettävyyttä ja laadukkuutta arvioitiin asiantuntija -arvioiden avulla, opinnäytetyön arviointipalavereissa sekä bioanalytiikan opiskelijoiden toimesta. Asiantuntija- arviointia sain kliinisen histologian ja sytologian vastuuopettajalta sekä opinnäytetyöni ohjaavalta opettajalta Jaana Hoffrènilta sekä Mikkelin

patologian laboratoriosta laboratoriohoitajilta Lea Salomaalta ja Riina Kanervalta. Riina Kanerva on saanut erikoiskoulutuksen dissekointiin. Työohjeista on hyvä saada palautetta ohjeiden tulevilta käyttäjiltä. Heidän tehtävänä on paljastaa ohjeissa olevat mahdolliset puutteet tai vaikeaselkoiset kohdat, joita työohjeen tekijä voi pitää itsestään selvinä asioina, koska aihe on liiankin tuttu. (Repo & Nuutinen 2003, 139.) Koska työohjeet tulevat bioanalytiikan opiskelijoiden käyttöön, annoin työohjeet heidän arvioitavaksi kliinisen histologian harjoitustunneille. Bioanalytiikan opiskelijoiden antamien palautteiden mukaan muokkasin, ja tein joitakin korjauksia työohjeisiin, muun muassa tarkensin joitakin ilmaisuja ja muokkasin yhtä työvaihekuvaa selkeämmäksi. Keskustelin ohjaavan opettajan kanssa joidenkin korjausehdotusten tarpeellisuudesta, ja päätin olla toteuttamatta jokaista opiskelijoiden antamaa korjausehdotusta, koska työohjeiden sisällöistä olisi silloin tullut liian laajat, mikä olisi taas huonontanut ohjeiden käytettävyyttä. Työohjeiden tarkoituksena ei ole toimia ainoana ja kaiken kattavana oppimateriaalina, eikä myöskään korvata opettajaa dissekoinnin opetuksessa.

7.4 Työohje oppimisen tukena

Työohjeella kuvataan tietyn toiminnon yksittäiset työvaiheet oikein, ja oikeassa järjestyksessä. Työohje on yleensä tekstimuodossa. Toiminnon ohjeistamisessa on hyvä käyttää lyhyitä lauseita, sillä ne kertovat asian lyhyesti ja aktivoivat lukijaa. Hyvässä työohjeessa on havainnollistavia kuvia työvaiheista, ja se on ilmaisultaan selkeä. Ohjeen kirjoittajan tulisi huomioida erityisesti oppiminen. Ohjeen avulla lukija täytyy saada ymmärtämään sanoma niin, että hän todella myös toimii ohjeistuksen mukaisesti. (Repo & Nuutinen 2003, 138-139.) Olen käyttänyt tekemieni työohjeiden lähteenä Mikkelin histologian laboratoriossa käytössä olevia dissekoinnin työohjeita, siten olen varmistanut että työvaiheohjeet ovat oikein ja oikeassa järjestyksessä. Jotta tekemäni dissekoitiohjeet edistäisivät oppimista, olen kirjoittanut jokaiseen työohjeeseen toiminnan ohjeistamisen lisäksi kuvauksen kohde-elimestä, indikaation, eli tiedon, miksi kohde-elintä yleisemmin tutkitaan, lyhyen kuvauksen dissekoinnin suorittamisesta sekä sanaston. Näin opiskelija saa perustietoa kohde-elimestä, ja ymmärtää dissekoinnin merkityksen. Testasin ohjeiden ymmärrettävyyden bioanalytiikan opiskelijoilla, jotka lukivat työohjeet, ja antoivat palautetta sisällön ymmärrettävyydestä, informatiivisuudesta ja selkeydestä. Työohjeet voivat olla myös opetuksen tukena opettajalla, sillä vaikka opetettavan asian tietäisi kuinka hyvin päivittäisessä laboratoriotyössään, on toiminnan taustalla oltava teoriapohja eli peruste toiminnalle (Kalve 2011, 14).

Oppimisessa uutta tietoa yhdistetään aikaisemmin omaksuttuihin tietoihin, taitoihin ja asenteisiin joko täydentämällä, karsimalla tai luomalla kokonaan uutta. Oppimisella tavoitellaan osaamista, joka on opitun soveltamista käytäntöön. Oppimiseen tarvittavia vaiheita on neljä: uusi kokemus, kokemuksen pohdinta ja arviointi, teorian muodostaminen ja kokeileminen teorian todentamiseksi. (Repo & Nuutinen 2003, 40-41.) Oppimista voidaan vahvistaa käytännön harjoittelun avulla, siirtämällä opittua teoriaa käytäntöön. Käytännön harjoituksilla on katsottu olevan suuri merkitys oppimiseen. Käytännönläheisyyttä ja tekemisen kautta oppimista voidaan toteuttaa oppilaitoksissa opintojaksoihin sisällytetyillä työelämälähtöisillä harjoitustöillä, kuten itsenäisesti suoritettavilla laboratorioharjoituksilla. Kuitenkaan yhteys todelliseen toimintaympäristöön ei aivan suoraan toteudu. Laboratorioharjoitusten lisäksi työelämälähtöistä oppimista onkin haettu tutkintoon kuuluvalla työharjoittelulla

(Väänänen 2012, 14-18.) Oppilaitokset käyttävät opetuksessaan myös menetelmää, jossa opiskelijat ratkovat oppilaitoksen valmiiksi kehittämiä kuvitteellisia ongelmia, joihin on olemassa valmiit ratkaisumallit. Tämäntyyppinen ongelmakeskeinen oppiminen ei kuitenkaan aina valmista opiskelijoita vastaamaan työelämän todellisiin kehitystarpeisiin. (Väänänen 2012, 15.) Todellisen laboratorioympäristön käytänteistä kehitystyönä tehtyjen työohjeideni avulla opiskelija saa ajantasaista tietoa siitä, kuinka istukan, sappirakon ja umpilisäkkeen dissekointi sairaalan laboratoriossa tapahtuu, ja ovat siten yhteys histologian laboratorion käytännön työhön.

Oppimateriaalit ovat oppiainesta sisältäviä tietolähteitä, ja ne on tehty opetustarkoituksiin. Oppimateriaali voi olla monenlailla tuotettua materiaalia, kuten kirjallista, visuaalista, auditiivista sekä digitaalista. Oppimateriaalia tulisi voida käyttää opetuksessa useita vuosia, mutta pysyä silti ajankohtaisena. Sen pitäisi motivoida mahdollisimman useita oppilaita ja tarjota oppimisen haasteita erilaisille oppijoille. Opettajan asettamat vaatimukset ohjaavat eniten oppimateriaalien laatimista. Hyvä oppimateriaali auttaa oppilaita oppimaan ja tukee opettajan opetustyötä. (Heinonen 2005, 30-31, 42.) Tekemäni työohjeet tulevat Savonia-ammattikorkeakoulun bioanalytiikan koulutusohjelman opetuskäyttöön, joiden avulla bioanalyytikan opiskelijat voivat opetella histologisten näytteiden dissekointia. Työohjeet ovat oppimateriaalia, jotka tukevat opiskelijoiden oppimista kliinisen histologian harjoitustunneilla. Työohjeiden tehtävänä on motivoida, orientoida sekä ohjata toimintaa. Onnistuneen työohjeen avulla voidaan saavuttaa oppimista, tarkoituksena on saada lukija ymmärtämään haluttu asia ja toimimaan ohjeen mukaisesti. (Repo & Nuutinen 2003, 138.)

8 POHDINTA

8.1 Tavoitteiden toteutuminen

Opinnäytetyöni tuotoksena syntyi kolme työohjetta. Tavoitteeksi asetin, että työohjeet tukevat bioanalytiikan opiskelijoiden oppimista, ja ovat apuna näytteiden dissekoinnissa histologian harjoitustunneilla. Tavoitteena myös oli, että opiskelija saa käytännön tietoa siitä, kuinka histologisten näytteiden dissekointi sairaalan laboratoriossa tapahtuu. Henkilökohtainen tavoitteeni oli edistää ja kehittää omaa ammatillista kasvuani ja syventää tietoa histologian laboratorioprosessista. Halusin tehdä hyvän, laadukkaan, selkeän ja samalla informatiivisen työohjeen. Työohjeista sain parin korjausehdotuksen lisäksi paljon hyvää palautetta bioanalytiikan opiskelijoilta sekä ohjaavalta opettajalta. Palautteen mukaan, työohjeet olivat ymmärrettävät ja kokonaisuudessaan selkeät. Kuvat olivat havainnollistavia, ja työohjeiden tekstiosuudet koettiin informatiivisiksi ja sanastot tarpeellisiksi. Koen, että opinnäytetyöni tavoitteet toteutuivat, ja olen tyytyväinen lopputulokseen. Toivon, että työohjeet tulevat olemaan kliinisen histologian tunneilla ahkerassa käytössä. Opinnäytetyöprosessin aikana olen lukenut monenlaisia aineistoa, ja olen perehtynyt yksityiskohtaisesti dissekoinnin osa-alueeseen lähdemateriaalin ja haastattelun myötä, joten uskon, että ammatillinen kasvuni on kehittynyt, ja tietämykseni kliinisen histologian laboratorioprosessista on syventynyt.

8.2 Opinnäytetyön eettisyys ja luotettavuus

Kliinisen laboratoriotyön eettisissä periaatteissa on kerrottu bioanalyytikkoa koskevista velvollisuuksista, joita noudatin opinnäytetyötä tehdessä. Esimerkiksi, käsittelin biologista näytemateriaalia näytteen luovuttajan oikeuksia ja yksityisyyttä kunnioittaen, sekä ymmärsin salassapitovelvollisuuteni. Opinnäytetyössäni käytin ainoastaan poisheitettäviä kudosnäytteitä. Kudosnäytteet olivat nimettömiä, eikä niitä pystynyt missään työn vaiheessa identifioimaan. Opinnäytetyössäni minun ei tarvinnut käyttää potilastietoja, eikä potilastietojärjestelmää. Minulla ei ollut missään työn vaiheessa potilaskontaktia. Valmistuvana bioanalyytikkona tiedostin osaamiseni rajat ja otin vastuun omasta toiminnastani. (Suomen bioanalyytikkoliitto ry 2006.)

Työni sisältö on luotettavaa, sillä pyrin käyttämään ajantasaista, uskottavaa ja monipuolista lähdemateriaalia. Kiinnitin myös huomiota siihen, että aineisto on hankittu luotettavista lähteistä. Pyrin myös käyttämään alkuperäisiä lähteitä, jotta tiedot eivät olennaisesti muuttuisi tai vääristyisi. (Vilkka & Airaksinen, 72-73.) Plagioinnin välttämiseksi pyrin huolehtimaan tarkasta lähdeviittaamisesta ja merkitsemään lähdeaineiston tiedot mahdollisimman selkeästi ja oikein lähdeluetteloon (Hirsjärvi, Remes & Sajavaara 2005, 110; Vilkka & Airaksinen, 78).

Tiedonhaussa käytin muun muassa Nelli-tiedonhakuportaalia, sekä Medic-, Terveysportti-, Pubmed- ja Science Direct –artikkelitietokantoja. Hakusanoina käytin *histology, pathology, histological techniques, dissection* ja näiden yhdistelmiä, sekä valitsemistani näytteistä hain tietoa hakusanoilla *appendix, cecum, gallbladder* ja *placenta*. Opinnäytetyöhön sekä työohjeisiin sain asiantuntijanäkökulmaa Mikkelin patologian laboratoriosta.

8.3 Ammatillinen kasvu

Opinnäytetyöprosessissa opitaan ajatusten ja tiedon reflektoinnin lisäksi kokemukseen perustuvan ammatillisen toiminnan reflektointia. Ammattitaidon kehittymistä edistävät erilaiset työelämätaidot, joita opinnäytetyön tekemisen ohessa oppii. Näitä taitoja ovat muun muassa tiedon prosessointi- ja arviointitaidot, ongelmanratkaisutaidot sekä yhteistyötaidot. (Rissanen 2003, 244-245.) Opinnäytetyöni aiheeseen perehtyminen kehitti ammatillista kasvuani. Tietämys ja ymmärrys histologisten näytteiden dissekointiin lisääntyivät opinnäytetyöprosessin aikana. Histologisten näytteiden dissekointia emme käyneet opintojemme aikana kovin laajasti läpi, sillä opintojakson tiukkaan aikatauluun oli mahdutettu koko histologinen laboratorioprosessi, joten nyt pystyin syvemmin tutustumaan pelkästään dissekoinnin osa-alueeseen, joka oli mielestäni kiinnostavin. Tulevaisuutta ajatellen opinnäytetyö on lisännyt valmiuksia työskennellä patologian laboratoriossa kliinisen histologian alalla, sillä olen syventänyt tietämystäni ja saanut näkemystä kliinisen histologian laboratorioprosessiin. Opinnäytetyön tekoprosessin aikana tutustuin paremmin työturvallisuuteen liittyviin asioihin. Erityisesti, mitä turvallisuusasioita on otettava huomioon dissekoinnissa, ja kuinka parantaa omaa työterveyttä erilaisilla turvallisuutta lisäävillä toimintamalleilla. Osaan tulevaisuudessa kiinnittää enemmän huomiota muun muassa työvälineiden ja kalusteiden parempaan sijoitteluun sekä ergonomian tärkeyteen.

Savonia-ammattikorkeakoulu on asettanut osaamistavoitteita valmistuvalle bioanalyytikolle. Bioanalytiikan opiskelijalla on vahva kliinisen laboratoriotyön osaaminen, hän osaa arvioida, soveltaa ja kehittää tietoa laaja-alaisesti, lisäksi hänellä on valmius jatkuvaan oppimiseen. (Savonia-ammattikorkeakoulu 2011.) Vahvan kliinisen laboratoriotyön osaamisen uskon saavuttavani vasta oltuani useita vuosia työelämässä. Mutta koulutus on antanut hyvän tiedollisen peruspohjan, jota voin tulevaisuudessa syventää. Opinnäytetyöprosessi puolestaan opetti hyödyllisiä taitoja tiedonhankinnasta, ja tiedon luotettavuuden arvioinnista. Englanninkielisten lähteiden lukeminen oli aluksi haastavaa, ennen kuin opin alan terminologiaa paremmin. Myös englanninkielisten tekstien käännöstyöhön täytyi kiinnittää huomiota tarkemmin, ettei tekstin sisällön merkitys muuttuisi. Aikaa myöten kynnys madaltui käyttää vieraskielistä lähdemateriaalia, sillä uusinta tutkimustietoa löytyi kansainvälisistä julkaisuista paremmin. Tiedonhakutaitoja voin hyödyntää myös työelämässä, olen oppinut etsimään luotettavaa tietoa erilaisista lähteistä. Opinnäytetyötä tehdessä oli oltava aloitteellinen ja kyettävä erilaisiin ongelmanratkaisuihin. Kehittämistyössä oli oltava vastuuntuntoinen, jotta työn tilaaja saa käyttökelpoisen ja laadukkaan lopputuotteen. Ammatillista kasvua ajatellen opinnäytetyöprosessi loi vahvan yhteyden työelämään.

LÄHTEET JA TUOTETUT AINEISTOT

Agur, A. M. R. & Lee, M. J. 1999. *Grant`s Atlas of Anatomy*. 10. painos. Philadelphia: Lippincott Williams & Wilkins.

Bancroft, J. D. 2013. Safety and ergonomics in the laboratory. Teoksessa: Suvarna, S.K., Layton, C. & Bancroft, J.D. 2013. *Bancroft's Theory and Practice of Histological Techniques.* 7. painos. Churchill Livingstone, 18-25.

Buesa, R. J. 2007. Histology safety: now and then [artikkelikatsaus] [verkkojulkaisu]. *Annals of Diagnostic Pathology.* 2007, nro 5 [viitattu 10.07.2015]. Saatavissa: http://www.sciencedirect.com/science/article/pii/S1092913407000998.

Finlex 2011. 646/2011, *Jätelaki* 1 § [verkkojulkaisu]. Finlex [viitattu 17.07.2015]. Saatavissa: http://www.finlex.fi/fi/laki/ajantasa/2011/20110646?search%5Btype%5D=pika&search%5Bpika%5D=j%C3%A4telaki#L1P1.

Finlex 2013. 317/2013, *Valtioneuvoston asetus terävien instrumenttien aiheuttamien tapaturmien ehkäisemisestä terveydenhuoltoalalla* 3 § [verkkojulkaisu]. Finlex [viitattu 16.07.2015]. Saatavissa: http://www.finlex.fi/fi/laki/alkup/2013/20130317.

Gramlich, T. L. & Petras, R. E. 2007. Vermiform Appendix. Teoksessa Mills, S. E. (toim.). *Histology for Pathologists.* 3. painos. Philadelphia: Lippincott Williams & Wilkins, 649-650.

Hakala, J.T. 2004. *Opinnäyteopas ammattikorkeakouluille*. Helsinki: Gaudeamus.

Hansel, D.E., Maitra, A. & Argani, P. 2004. Pathology of the Gallbladder [artikkelikatsaus] [verkkojulkaisu]. *Current Diagnostic Pathology*. 2004, nro 4 [viitattu 26.03.2015]. Saatavissa: http://www.sciencedirect.com/science/article/pii/S096860530400016X.

Heinonen, J-P. 2005. *Opetussuunnitelmat vai oppimateriaalit* [verkkojulkaisu]. Helsingin yliopisto. Väitöskirja. [viitattu 27.07.2015]. Saatavissa: http://ethesis.helsinki.fi/julkaisut/kay/sovel/vk/heinonen/.

Helin, H. 2008. *Nopeat kudosprosessitekniikat patologiassa* [verkkojulkaisu]. HUSLAB [viitattu 18.09.2014]. Saatavissa: http://www.labquality.org/LQ/Pdf.aspx?dir=1&path=B)%202008%20Labquality-paivat%2Fhelin_nopeat_kudosprosessitekniikat_patologiassa.pdf&type=file&vuosi=2009.

Herva, R. 2012. Istukan tutkiminen. Teoksessa Mäkinen, M., Carpén, O., Kosma, V-M., Lehto, V-P., Paavonen, T. & Stenbäck, F. (toim.). Patologia. Helsinki: Duodecim, 866-867.

Hirsjärvi, S. Remes, P. & Sajavaara, P. 2005. *Tutki ja kirjoita*. 11. painos. Helsinki: Tammi.

Inclusion Europe 2014. *Tietoa kaikille. Helppolukuinen ja ymmärrettävä teksti –eurooppalainen selkokielistandardi* [verkkojulkaisu]. Inclusion Europe [viitattu 21.04.2015]. Saatavissa: http://www.inclusion-europe.com/images/stories/documents/Project_Pathways1/FI-Information_for_all.pdf.

Kalve, H. 2011. Opettajana bioanalytiikan koulutusohjelmassa. *Bioanalyytikko*. 2011 nro 1, 14.

Kananen, J. 2012. *Kehittämistutkimus opinnäytetyönä – Kehittämistutkimuksen kirjoittamisen käytännön opas.* JAMK Julkaisuja –sarja. Jyväskylä: Jyväskylän ammattikorkeakoulu.

Kanerva, R. Mikkelin patologian laboratorio. RE: Kysyttävää dissekoinnin työohjeisiin liittyen [sähköpostiviesti]. Vastaanottaja Kaisa Pulkkinen. Lähetetty 19.02.2015 [viitattu 20.02.2015].

Kiernan, J.A. 2008. *Histological and Histochemical Methods – Theory and Practice*. 4. painos. Bloxham: Scion Publishing Limited.

Käypä hoito 2010. *Irtosolunäytteen esitarkastus* [verkkojulkaisu]. Suomalainen Lääkäriseura Duodecim [viitattu 27.03.2015]. Saatavissa: http://www.kaypahoito.fi/web/kh/suositukset/suositus?id=nix00558.

Lehto V-P. 2012. Sappirakon rakenne, toiminta ja kehitys. Teoksessa Mäkinen, M., Carpén, O., Kosma, V-M., Lehto, V-P., Paavonen, T. & Stenbäck, F. (toim.). *Patologia*. Helsinki: Duodecim, 743.

Mäkinen, M., Carpén, O., Kosma, V-M., Lehto, V-P., Paavonen, T. & Stenbäck, F. 2012. Lukijalle. Teoksessa Mäkinen, M., Carpén, O., Kosma, V-M., Lehto, V-P., Paavonen, T. & Stenbäck, F. (toim.) *Patologia*. Helsinki: Duodecim, 5.

Mäkinen, M. & Lehto V-P. 2012. Patologian varhaisvaiheet. Teoksessa Mäkinen, M., Carpén, O., Kosma, V-M., Lehto, V-P., Paavonen, T. & Stenbäck, F. (toim.) *Patologia*. Helsinki: Duodecim, 10.

Mäkinen, M. 2012. Näytteiden käsittely laboratoriossa. Teoksessa Mäkinen, M., Carpén, O., Kosma, V-M., Lehto, V-P., Paavonen, T. & Stenbäck, F. (toim.). *Patologia*. Helsinki: Duodecim, 1127-1129.

Mäkinen, M. 2012. Patologisanatominen lausunto ja diagnoosi. Teoksessa Mäkinen, M., Carpén, O., Kosma, V-M., Lehto, V-P., Paavonen, T. & Stenbäck, F. (toim.). *Patologia*. Helsinki: Duodecim, 1130.

Mäkinen, M. 2012. Umpilisäkkeen anatomia ja ei-neoplastiset taudit. Teoksessa Mäkinen, M., Carpén, O., Kosma, V-M., Lehto, V-P., Paavonen, T. & Stenbäck, F. (toim.). *Patologia*. Helsinki: Duodecim, 667.

Naukkarinen, A. 2006. Histologisen näytteen kiinnittäminen. Teoksessa Naukkarinen, A. 2008. (toim.). *Histologiset menetelmät -kurssi*. 9. painos. [Luentomoniste], 7.

Niensted, W., Hänninen, O., Arstila, A. & Björkqvist S-E. 2004. *Ihmisen fysiologia ja anatomia*. Helsinki: WSOY.

Niskanen, M. 2006. Histologisen näytteen prosessointi. Teoksessa Naukkarinen, A. 2008. (toim.). *Histologiset menetelmät -kurssi*. 9. painos. [Luentomoniste], 12.

Penttilä, I. 2004. Vastuu- ja vaaratilanteet. Teoksessa Penttilä, I. (toim.). *Kliiniset laboratoriotutkimukset*. Helsinki: WSOY, 42.

Puro, V., Rasa, P-L. & Salminen, S. 2014. *Terävät instrumentit terveydenhuollossa, ehkäise pisto- ja viiltotapaturma tehokkaasti* [verkkojulkaisu]. Työterveyslaitos. [viitattu 17.07.2015.] Saatavissa: http://www.ttl.fi/fi/verkkokirjat/Documents/Teravat_instrumentit.pdf.

Rantala, S. 2011. *Bioanalyytikolta vaadittava osaaminen patologian laboratoriossa ja osaamisen arviointiin liittyvä osaamiskartoitusmittaristo* [verkkojulkaisu]. Savonia-ammattikorkeakoulu. Opinnäytetyö. [viitattu 26.03.2015.] Saatavissa: http://www.theseus.fi/bitstream/handle/10024/29704/Rantala_Satu.pdf?sequence=1.

Rantala, S. 2014. Histologisten näytteiden käsittely patologian laboratoriossa. *Bioanalyytikko.* 2014 nro 1, 37-39.

Repo, I. & Nuutinen, T. 2003. *Viestintätaito*. Helsinki: Otava.

Rhodes, A. 2013. Fixation of tissues. Teoksessa: Suvarna, S.K., Layton, C. & Bancroft, J.D. 2013. *Bancroft's Theory and Practice of Histological Techniques*. 7. painos. Churchill Livingstone, 69.

Rissanen, R. 2003. *Työelämälähtöinen opinnäytetyö oppimisen kontekstina*. Tampereen yliopisto. Tampere: Tampereen yliopisto. Akateeminen väitöskirja.

Ross, M.H., Romrell, L.J. & Kaye, G.I. 1995. *Histology – a Text and Atlas*. 3.painos. Baltimore: Williams & Wilkins.

Sand, O., Sjaastad, Ø. V., Haug, E., Bjålie, J. G. & Toverud K. C. 2011. *Ihminen – Fysiologia ja anatomia.* Helsinki: WSOYpro Oy.

Salomaa, L. 2013. Riskien arviointi patologian laboratoriossa. *Bioanalyytikko*. 2013 nro 3, 29-31.

Salomaa, Lea. Mikkelin patologian laboratorio. Erikoislaboratoriohoitaja. [Haastattelu 16.05.2014.] [viitattu 27.02.2015].

Savonia-ammattikorkeakoulu 2014. Tekemisen vaiheet, opinnäytetyön tekemisen vaiheet [verkkojulkaisu]. Savonia-ammattikorkeakoulu. [viitattu 23.07.2015]. Saatavissa: https://reppu.savonia.fi/opinnaytetyo/Sivut/Eteneminen.aspx.

Savonia-ammattikorkeakoulu 2015. Aiheen ja toteutustavan valinta, opinnäytetyön aihe [verkkojulkaisu]. Savonia-ammattikorkeakoulu. [viitattu 21.07.2015]. Saatavissa: https://reppu.savonia.fi/opinnaytetyo/Sivut/Aiheenvalinta.aspx.

Savonia-amattikorkeakoulu 2011. Bioanalytiikan koulutusohjelma. Opetussuunnitelmat, opintojaksokuvaus kliininen histologia ja sytologia 1, harjoittelu [verkkojulkaisu]. Savonia-amattikorkeakoulu. [viitattu 12.09.2014]. Saatavissa: http://portal.savonia.fi/amk/fi/opiskelijalle/opetussuunnitelmat?yks=KS&krtid=333&tab=6&krtid2=14380.

Schroderus, A-M. & Tiilikainen, R. 2013. *Kliinisen histologian opetusmateriaali* [verkkojulkaisu]. Savonia-ammattikorkeakoulu. Opinnäytetyö. [viitattu 27.02.2015.] Saatavissa: http://www.theseus.fi/bitstream/handle/10024/56314/Schroderus_AnnaMari.pdf?sequence=1.

Sotikov, T. 2011. *Gynekologisen, virtsan ja ysköksen irtosolunäytteiden mikroskopoinnin opas* [verkkojulkaisu]. Pohjois-Karjalan ammattikorkeakoulu. Opinnäytetyö. [viitattu 05.03.2015].Saatavissa: https://publications.theseus.fi/bitstream/handle/10024/35339/Sotikov_teea.pdf?sequence=1.

Suomen Bioanalyytikkoliitto ry 2006. *Bioanalyytikon, laboratoriohoitajan eettiset ohjeet* [verkkojulkaisu]. Suomen Bioanalyytikkoliitto ry [viitattu 04.08.2015]. Saatavissa: http://www.bioanalyytikkoliitto.fi/@Bin/220004/Eettiset+ohjeet+-suomi+2011+%281%29.pdf.

Suomen Bioanalyytikkoliitto ry 2014. *Kliininen histologia ja sytologia* [verkkojulkaisu]. Suomen Bioanalyytikkoliitto ry [viitattu 25.02.2015]. Saatavissa: http://www.bioanalyytikkoliitto.fi/bioanalyytikon_ammatti/erikoisalat/kliininen_histologia_ja_sytologi/.

Suvarna, S.K. & Layton, C. 2013. The gross room/surgical cut-up. Teoksessa: Suvarna, S.K., Layton, C. & Bancroft, J.D. 2013. *Bancroft's Theory and Practice of Histological Techniques.* 7. painos. Churchill Livingstone, 95-103.

Terveyskirjasto 2015. *Etiologia* [verkkojulkaisu]. Duodecim [viitattu 31.03.2015]. Saatavissa: http://www.terveyskirjasto.fi/terveyskirjasto/tk.koti?p_artikkeli=ltt00787.

Terveyskirjasto 2015. *Patofysiologia* [verkkojulkaisu]. Duodecim [viitattu 31.03.2015]. Saatavissa: http://www.terveyskirjasto.fi/terveyskirjasto/tk.koti?p_artikkeli=ltt02519.

Terveyskirjasto 2015. *Patogeneesi* [verkkojulkaisu]. Duodecim [viitattu 31.03.2015]. Saatavissa: http://www.terveyskirjasto.fi/terveyskirjasto/tk.koti?p_artikkeli=ltt02521.

Tuokko, S., Rautajoki, A. & Lehto, L. 2008. *Kliiniset laboratorionäytteet -opas näytteiden ottoa varten*. Helsinki: Tammi.

Työturvallisuuskeskus 2013. *Riskien arviointi työpaikalla –työkirja* [verkkojulkaisu]. Sosiaali- ja terveysministeriö, Työsuojeluosasto ja Työturvallisuuskeskus [viitattu 16.07.2015]. Saatavissa: http://www.ttk.fi/files/2941/Riskien_arviointi_tyopaikalla_tyokirja_26022013_TTK.pdf.

Vilkka, H. & Airaksinen T. 2003. *Toiminnallinen opinnäytetyö*. Helsinki: Tammi.

Vuoriluoto, I. 2013. Onko sinulle sattunut terävän instrumentin aiheuttama työtapaturma? *Bioanalyytikko*. 2013 nro 3, 36-37.

Väänänen, M. 2012. *Työelämälähtöisen koulutuksen kehittämistä ammattikorkeakoulussa –Pientä säätöä vai täydellinen remontti?* [verkkojulkaisu]. Hämeen ammattikorkeakoulu. E-kirja. Hämeenlinna: HAMK Julkaisut [viitattu 27.07.2015]. Saatavissa: http://www.theseus.fi/bitstream/handle/10024/96041/HAMK_Vaananen_tyoelamalahtoisen_e-kirja.pdf?sequence=1.

Young, B. & Heath, J.W. 2000. *Weater`s Functional Histology*. 4. painos. London: Churchill Livingstone.

Waris, E., Grönroos, J. & Paajanen, H. 2004. *Akuutin umpilisäketulehduksen diagnostiikka* [verkkojulkaisu]. Lääketieteellinen Aikakauskirja Duodecim. Vol. 120, No. 1/2004, 23-30. [Viitattu 15.05.2015]. Saatavissa: http://www.terveysportti.fi/xmedia/duo/duo94010.pdf.

Kuva 1: Salomaa Lea 16.5.2014. Sappirakon dissekointi [digikuva]. Sijainti: Mikkeli: Tekijän sähköiset kokoelmat.

Kuva 2: Salomaa Lea 16.5.2014. Dissekoinnissa käytettäviä työvälineitä [digikuva]. Sijainti: Mikkeli: Tekijän sähköiset kokoelmat.

Kuva 3: Salomaa Lea 16.5.2014. Kasetointi [digikuva]. Sijainti: Mikkeli: Tekijän sähköiset kokoelmat.

Kuvat 4 – 8. Kaisa Pulkkinen 2015 [piirretyt kuvat].

LIITE 1: ISTUKAN DISSEKOINNIN TYÖOHJE

SAVONIA

TYÖOHJE

Versio: 1.1
pvm: 26.02.2015
Laatija: Kaisa Pulkkinen
Hyväksyjä: Jaana Hoffrén

ISTUKAN DISSEKOINTIOHJE

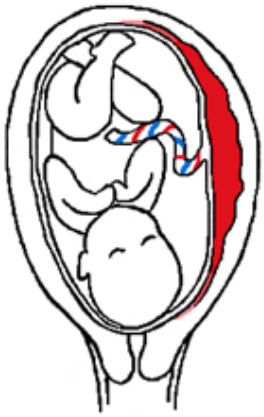

Kuva 1. Istukka ja sikiö

Kuva 2. Istukan sikiönpuoli

Kuvaus

Istukka (*placenta*), on raskauden aikana kohdun ja sikiön välille kehittyvä kiekkomainen ja monilohkoinen elin. Istukka muodostuu sikiön trofoblastisoluista sekä kohdun limakalvon soluista. Täysiaikainen istukka on paksuudeltaan 2 - 3 cm, halkaisijaltaan 15 - 20 cm ja painaa 500 - 600 grammaa. Istukassa on kaksi erillistä verenkiertoa: äidin ja sikiön verenkierrot. Kohdussa sikiö on amnionnesteen täyttämässä kalvopussissa, joka yhdistyy istukkaan napanuoran avulla. (Kuva 1.)

Indikaatio

Useimpia istukoita ei tarvitse lähettää patologian laboratorioon tutkittavaksi. Synnytyslääkäri lähettää tutkittavaksi istukat, joiden kohdalla hän havaitsee makroskooppisia muutoksia. Tutkimusindikaatioita on monia, ja ne johtuvat sikiöstä, äidistä tai itse istukasta.

Suoritus

Histopatologisessa tutkimuksessa näytteitä otetaan napanuorasta, sikiökalvoista ja istukasta sekä muutoskohdista. (Kuva 2.) Istukka punnitaan tuoreena ennen fiksaatiota. Näytteen makroskooppinen tarkastelu on tehtävä huolellisesti. Tarkastellaan sikiökalvon läpikuultavuutta. Tulehduksen merkkejä on, jos kalvon väri on samea, harmaa tai vihertävä. Muutosalueet (infarktialue) mitataan ja merkitään ylös muistiin, jos alueen halkaisija on noin 10 cm. Rutiinisti istukasta tehdään viisi kasettia (kasetointi käytäntö on laboratoriokohtainen). Koepala asetellaan kasettiin siten, että kaikki kudoskerrokset ovat näkyvissä. Koepalojen ottokohdat merkitään näytteestä tehtyyn kuvaan.

Sanasto

amnioneste lapsivesi
apgarin pisteet pistejärjestelmä, jolla arvioidaan vastasyntyneen vointia
dissekointi leikkely, paloittelu
fiksaatio kudosnäytteen kiinnitys esim. formaliinilla
histopatologinen kudospatologia; lääketieteenosa, joka tutkii kudoksissa esiintyviä sairaalloisia muutoksia
infarkti paikallinen verenkiertohäiriö, esim. valtimon tukkeumasta johtuva kudoskuolio
leesio vaurio, vamma, elimen rakenteen tai toiminnan sairaalloinen muutos
maternaalinen äidin puoleinen
obstetrinen anamneesi esitieto aikaisempien synnytysten kulusta
trofoblastisolu rakkula-alkion uloin solukerros, josta muodostuu istukka

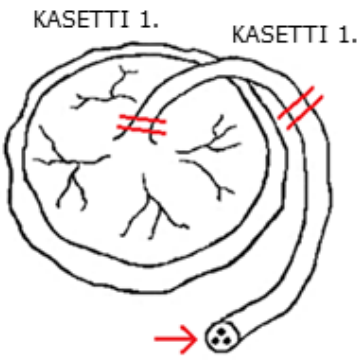

Kuva 3. istukan sikiönpuoli

- Valokuvataan tai piirretään kuva näytteestä.
- Mitataan istukan pituus, leveys ja paksuus.
- Jos istukassa näkyy infarktin aiheuttamaa muutosta (vaalea alue istukan pinnalla), mitataan infarktialueen halkaisija.
- Mitataan napanuoran pituus.
- Tarkistetaan napanuorassa olevien suonien määrä. Normaalisti kolme suonta; yksi napalaskimo ja kaksi napavaltimoa.
- Leikataan napanuorasta 2 poikittaista koepalaa; napanuoran tyvestä sekä kauempaa. KASETTI 1.

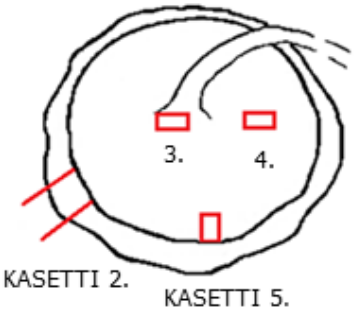

Kuva 4. istukan sikiönpuoli

- Tehdään istukan sikiökalvosta kalvorulla. Sikiökalvoa rullataan pinsettien ympärille. Kalvorullasta on hyvä tehdä mahdollisimman tiivis. Kalvorulla kiinnitetään nuppineulalla. KASETTI 2.
- Leikataan istukasta 1 koepala napanuoran vierestä. Koepala leikataan istukan koko paksuudelta siten, että samassa koepalassa on sekä sikiön että äidin puoli. Koepala asetetaan kasettiin kyljelleen. KASETTI 3.
- Leikataan 1 koepala istukan puolivälistä. Koepala leikataan istukan koko paksuudelta. Koepala asetetaan kasettiin kyljelleen. KASETTI 4.
- Leikataan 1 koepala istukan reunasta. Koepala leikataan istukan koko paksuudelta. Koepala asetetaan kasettiin kyljelleen. KASETTI 5.

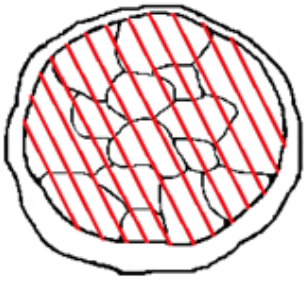

Kuva 5. Istukan maternaalipuoli

- Istukka siivutetaan kokonaan maternaaliselta puolelta 1 – 1,5 cm siivuiksi sikiökalvoa rikkomatta. Tehdään makroskooppinen tarkastelu.
- Leikataan koepaloja mahdollisilta muutosalueilta: leesioista, infarktialueista tai hyytymien kohdalta.
- Laitetaan dissekoinnin jälkeen loput näytteestä, ja sen kappaleet takaisin näyteastiaan.

Lähteet

Duodecim 2007. *Lääketieteen termit.* 5. painos. Porvoo: WS Bookwell.
Herva, R. 2012. Istukan tutkiminen. Teoksessa Mäkinen, M., Carpén, O., Kosma, V.-M., Lehto, V.-P., Paavonen, T. & Stenbäck, F. (toim.). *Patologia.* Helsinki: Duodecim, 866-867.
Kanerva, R. Mikkelin patologian laboratorio. RE: Kysyttävää dissekoinnin työohjeisiin liittyen [sähköpostiviesti]. Vastaanottaja Kaisa Pulkkinen. Lähetetty 19.02.2015 [viitattu 20.02.2015].
Mikkelin keskussairaalan patologian osasto, 2013. *Istukka.* Dissekointiohjeet hoitajille\käyntiinpano-ohjeet [moniste].
Nienstedt, W., Hänninen, O., Arstila, A. & Björkqvist, S.-E. 2004. *Ihmisen fysiologia ja anatomia.* Helsinki: WSOY.
Salomaa, Lea. Mikkelin patologian laboratorio. Erikoislaboratoriohoitaja. [Haastattelu 16.05.2014.] [viitattu 27.02.2015].
Sand, O., Sjaastad, Ø.V., Haug, E., Bjålie, J. G. & Toverud, K. C. 2011. *Ihminen, fysiologia ja anatomia.* Helsinki: WSOYpro Oy.
Kuva 1. Pulkkinen K. 2015. Istukka ja sikiö [piirroskuva].
Kuvat 2. – 5. Pulkkinen K. 2015. Istukan sikiönpuoli ja istukan maternaalipuoli [piirroskuva].

LIITE 2: SAPPIRAKON DISSEKOINNIN TYÖOHJE

SAVONIA

TYÖOHJE

Versio: 1.1
pvm: 26.02.2015
Laatija: Kaisa Pulkkinen
Hyväksyjä: Jaana Hoffrén

SAPPIRAKON DISSEKOINTIOHJE

Kuva 1. Sappirakko ja maksa

Kuvaus
Sappirakko (*vesica fellea*) on 20 - 50 ml:n kokoinen pussi, joka sijaitsee oikean ja vasemman maksalohkon välisessä sappipedissä. Sen osat ovat pohjukka, runko ja kaula. Sappipedissä on sappirakon ja maksan välillä imusuoni-, laskimo- ja sappitieyhteyksiä. (Kuva 1.)

Indikaatio
Sappirakko on yksi yleisimmistä näytteistä kliinisen patologian laboratorioissa. Suurin osa sappirakon muutoksista liittyy krooniseen sappirakontulehdukseen eli kolekystiittiin, vähemmistö on syöpänäytteitä.

Suoritus
Histopatologisessa tutkimuksessa sappirakosta otetaan näytteitä sappirakon kaulan ja runko-osan alueelta, sappirakon tiehyestä sekä muutoskohdista. Näytteen makroskooppinen tarkastelu on tehtävä huolellisesti. Rutiininäytteet otetaan silloin, kun sappirakon pinta on sileä ja tasainen. Rutiinisti sappirakosta tehdään 2-3 kasettia (kasetointi käytäntö on laboratoriokohtainen). Tulehtuneen sappirakon seinämä on normaalia paksumpi, seinämässä voidaan havaita kongestiota ja nekroosialueita. Koepalan paksuus on enintään 0,5 cm, jotta kasetointi ja kudoskuljetus onnistuvat. Koepala asetellaan kasettiin siten, että kaikki kudoskerrokset ovat näkyvissä. Koepalojen ottokohdat merkitään näytteestä tehtyyn kuvaan.

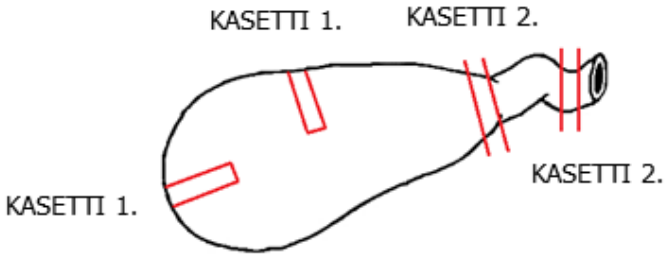

Kuva 2. Sappirakko

- Valokuvataan tai piirretään kuva näytteestä.
- Mitataan sappirakon pituus ja leveys.
- Leikataan 2-3 koepalaa läpi sappirakon seinämän pohjukasta ja rungosta. KASETTI 1.
- Leikataan koepaloja muutosalueilta (esim. polyypit).
- Leikataan 1 poikittainen koepala sappirakon kaulasta. KASETTI 2.
- Leikataan 1 poikittainen koepala sappitiehyestä. KASETTI 2.
- Jos sappirakossa on imusolmukkeita, halkaistaan ne näytteeksi.
  Imusolmukkeet ovat useimmiten sappitiehyen läheisyydessä.
- Laitetaan dissekoinnin jälkeen loput näytteestä, ja sen kappaleet takaisin näytepurkkiin.

Sanasto

dissekointi leikkely, paloittelu

histopatologinen kudospatologia; lääketieteenosa, joka tutkii kudoksissa esiintyviä sairaalloisia muutoksia

kongestio veren tungos, verekkyys; tavallista suurempi määrä verta verisuonissa

nekroosi kudoskuolio

polyyppi tulehduksen tai kasvaimen aiheuttama limakalvon tai ihon kasvama

Lähteet

Duodecim 2007. *Lääketieteen termit.* 5. painos. Porvoo: WS Bookwell.
Hansel, D.E., Maitra, A. & Argani, P. 2004. *Pathology of the gallbladder* [artikkeli katsaus][verkkojulkaisu]. Current Diagnostic Pathology. 2004, nro 4 [viitattu 26.03.2015]. Saatavissa: http://www.sciencedirect.com/science/article/pii/S096860530400016X.
Lehto, V.-P. 2012. Sappirakon rakenne, toiminta ja kehitys. Teoksessa Mäkinen, M., Carpén, O., Kosma, V.-M., Lehto, V.-P., Paavonen, T. & Stenbäck, F. (toim.). *Patologia.* Helsinki: Duodecim, 743.
Lehto V-P. 2012. Sappirakon tulehdus eli kolekystiitti. Teoksessa Mäkinen, M., Carpén, O., Kosma, V.-M., Lehto, V.-P., Paavonen, T. & Stenbäck, F. (toim.). *Patologia.* Helsinki: Duodecim, 746-747.
Mikkelin keskussairaalan patologian osasto, 2013. *Sappirakko.* Dissekointiohjeet hoitajille\käyntiinpano-ohjeet [moniste].
Mäkinen, M. 2012. Yleisimpien näytteiden käsittelyyn liittyviä ohjeita [sappirakon käsittely näytteenä]. Teoksessa Mäkinen, M., Carpén, O., Kosma, V.-M., Lehto, V.-P., Paavonen, T. & Stenbäck, F. (toim.). *Patologia.* Helsinki: Duodecim, 1133.
Niensted, W., Hänninen, O., Arstila, A. & Björkqvist S.-E. 2004. *Ihmisen fysiologia ja anatomia.* Helsinki: WSOY.
Salomaa, Lea. Mikkelin patologian laboratorio. Erikoislaboratoriohoitaja. [Haastattelu 16.05.2014.] [viitattu 27.02.2015].
Kuva 1. Pulkkinen K. 2015. Sappirakko ja maksa [piirroskuva].
Kuva 2. Pulkkinen K. 2015. Sappirakko [piirroskuva].

LIITE 3: UMPILISÄKKEEN DISSEKOINNIN TYÖOHJE

SAVONIA

TYÖOHJE

Versio: 1.1
pvm: 26.02.2015
Laatija: Kaisa Pulkkinen
Hyväksyjä: Jaana Hoffrén

UMPILISÄKKEEN DISSEKOINTIOHJE

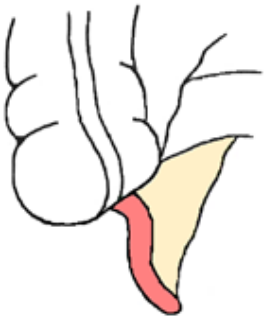

Kuva 1. Umpilisäke ja -suoli

Kuvaus
Umpilisäke (*appendix vermiformis*) sijaitsee umpisuolen alaosassa. Se on kapea ja umpinainen suolen-osa, jonka pituus on keskimäärin noin 8 cm pitkä. Umpilisäkkeellä on oma suolilieve, jolla se kiinnittyy vatsaonteloon. (Kuva 1.)

Indikaatio
Umpilisäkkeen poisto tehdään yleensä sen tulehtuessa (akuutti appendisiitti) avo- tai tähystysleikkauksella. Usein tulehduksen aiheuttajana voi olla umpilisäkkeen ontelon tukkeutuminen ja siitä johtuva iskemia. Tulehduksen pitkittyessä, umpilisäke voi puhjeta ja aiheuttaa vatsakalvontulehduksen. Umpilisäkkeen kasvaimet ovat harvinaisia ja suurin osa karsinoideista sijaitsee umpilisäkkeen kärkiosassa.

Suoritus
Histopatologisessa tutkimuksessa umpilisäkkeestä leikataan pitkittäisleike kärkiosasta ja poikkileikkeet umpilisäkkeen tyvestä sekä muutoskohdista. Koepalan paksuus on enintään 0,5 cm, jotta kasetointi ja kudoskuljetus onnistuvat. Koepala asetellaan kasettiin siten, että kaikki kudoskerrokset ovat näkyvissä. Rutiinisti umpilisäkkeestä tehdään kaksi kasettia (kasetointi käytäntö on laboratoriokohtainen). Koepalan ottokohdat merkitään näytteestä tehtyyn kuvaan. Näytteen makroskooppinen tarkastelu on tehtävä huolellisesti. Jos makroskooppisesti tarkasteltaessa tulehdusta ei ole, umpilisäke avataan pitkittäissuunnassa, jolloin mahdolliset polyypit voidaan identifioida.

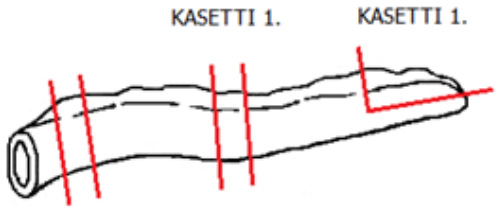

Kuva 2. Umpilisäke

- Valokuvataan tai piirretään kuvanäytteestä.
- Mitataan umpilisäkkeen pituus.
- Leikataan pitkittäinen n. 2 cm pituinen koepala umpilisäkkeen distaalipäästä. KASETTI 1.
- Leikataan 1-2 poikittaista n. 0,5 cm paksuista koepalaa. KASETTI 1.

  Huomioidaan muutosalueet; koepalat otetaan mahdollisista tulehdus-, leesio-, ja perforaatiokohdista.
- Leikataan 1 koepala umpilisäkkeen tyvestä. KASETTI 2.

  Näin varmistetaan, että resektiolinja on puhdas (ettei syöpä ole levinnyt).
- Laitetaan dissekoinnin jälkeen loput näytteestä ja sen kappaleet takaisin näytepurkkiin.

Sanasto

dissekointi leikkely, paloittelu

distaalipää kärkiosa

histopatologinen kudospatologia; lääketieteenosa, joka tutkii kudoksissa esiintyviä sairaalloisia muutoksia

iskemia paikallinen verenpuute, kudoksen hapenpuute

karsinoidi etäpesäkkeitä lähettävä kasvain

leesio vaurio, vamma, elimen rakenteen tai toiminnan sairaalloinen muutos

perforaatio puhkeama, reikä

polyyppi tulehduksen tai kasvaimen aiheuttama limakalvon tai ihon kasvama

resektiolinja poistoleikkaus, leikkauksella pienentäminen tai typistäminen

Lähteet

Duodecim 2007. *Lääketieteen termit.* 5. painos. Porvoo: WS Bookwell.
Kanerva, R. Mikkelin patologian laboratorio. RE: Kysyttävää dissekoinnin työohjeisiin liittyen [sähköpostiviesti]. Vastaanottaja Kaisa Pulkkinen. Lähetetty 19.02.2015 [viitattu 20.02.2015].
Mikkelin keskussairaalan patologian osasto. 2013. *Umpilisäke.* Dissekointiohjeet hoitajille\käyntiinpano-ohjeet [moniste].
Mäkinen, M. 2012. Umpilisäkkeen anatomia ja ei-neoplastiset taudit. Teoksessa Mäkinen, M., Carpén, O., Kosma, V.-M., Lehto, V.-P., Paavonen, T. & Stenbäck, F. (toim.). *Patologia.* Helsinki: Duodecim, 667.
Niensted, W., Hänninen, O., Arstila, A. & Björkqvist S.-E. 2004. *Ihmisen fysiologia ja anatomia.* Helsinki: WSOY.
Salomaa, Lea. Mikkelin patologian laboratorio. Erikoislaboratoriohoitaja. [Haastattelu 16.05.2014.] [viitattu 27.02.2015].
Waris E, Grönroos J. & Paajanen H. 2004. *Akuutin umpilisäketulehduksen diagnostiikka.* Duodecim vol.120 nro. 1, 23-30.
Kuva 1. Pulkkinen K. 2015. Umpilisäke ja -suoli [piirroskuva].
Kuva 2. Pulkkinen K. 2015. Umpilisäke [piirroskuva].